

## **Representação artística das consequências neurológicas do Acidente Vascular Encefálico, nas obras de Otto Dix (1891-1969), a partir de seus 76 anos**

*Artistic representation of the neurological consequences of stroke in the works of Otto Dix (1891-1969), from the age of 76*

*Representación artística de las consecuencias neurológicas del Accidente Vascular Encefálico en las obras de Otto Dix (1891-1969), a partir de sus 76 años*

Monique Almeida Vaz  
Lucy Gomes  
Armando José China Bezerra

**RESUMO:** As doenças cerebrovasculares atingem cerca de 17 milhões de indivíduos por ano mundialmente, encontrando-se, entre elas, o Acidente Vascular Encefálico (AVE), que se caracteriza por déficit neurológico súbito decorrente de alteração vascular focal. No presente estudo, reporta-se o caso do pintor alemão Otto Dix, acometido por AVE no hemisfério direito, aos 76 anos. Em decorrência do episódio, desenvolveu heminegligência e hemiparesia à esquerda, hemianopsia, distúrbio de construção visuoespacial moderado, e apraxia associada ao déficit de propriocepção do membro superior esquerdo. Descrevem-se as mudanças na representação visual nas obras produzidas por ele, após a doença, a fim de correlacionar as consequências neurológicas através da expressão gráfica.

**Palavras-chave:** Acidente Vascular Encefálico; Pinturas; Otto Dix.

**ABSTRACT:** *Cerebrovascular diseases reach about 17 million individuals per year worldwide, including Stroke, which is characterized by sudden neurological deficit due to focal vascular alteration. In the present study, the case of the German painter Otto Dix, affected by stroke in the right hemisphere, at 76 years of age, is reported. As a result of the episode, he developed left hemiplegia and hemiparesis, hemianopsia, moderate visuo-spatial construction disorder, and apraxia associated with proprioception deficit of the left upper limb. The changes in the visual representation in the works produced by him, after the illness, are described in order to correlate the neurological consequences through graphic expression.*

**Palavras-chave:** *Vascular Brain Accident; Paints; Otto Dix.*

**RESUMEN:** *Las enfermedades cerebrovasculares alcanzan a cerca de 17 millones de individuos por año en todo el mundo, encontrándose entre ellas el Accidente Vascular Encefálico (AVE), que se caracteriza por déficit neurológico súbito resultante de alteración vascular focal. En el presente estudio, se reporta el caso del pintor alemán Otto Dix, acometido por AVE en el hemisferio derecho, a los 76 años. En consecuencia del episodio, desarrolló hemiparesia y hemiplegia a la izquierda, hemianopsia, disturbio de construcción visuoespacial moderado, y apraxia asociada al déficit de propiocepción del miembro superior izquierdo. Se describen los cambios en la representación visual en las obras producidas por él, después de la enfermedad, a fin de correlacionar las consecuencias neurológicas a través de la expresión gráfica.*

**Palabras clave:** *Accidente Vascular Encefálico; Pinturas; Otto Dix.*

## **Introdução**

Segundo a Organização Mundial da Saúde (OMS, 2017), as doenças cerebrovasculares acometem cerca de 17 milhões de indivíduos por ano mundialmente, encontrando-se, entre elas, o Acidente Vascular Encefálico (AVE). Este caracteriza-se por um déficit neurológico súbito decorrente de alteração vascular focal, a qual pode ser isquêmica ou hemorrágica (Hauser, & Josephson, 2017).

Ressalta-se que cerca de 85% das doenças vasculares cerebrais são de origem isquêmica (WHO, 2017). De acordo com a Organização Mundial de Acidente Vascular Encefálico (WSO, 2017), uma em cada seis pessoas no mundo terá um episódio de AVE. No Brasil, é a terceira maior causa de mortalidade, e a principal origem de incapacidade em adultos, com alto índice de internações hospitalares (Lange, *et al.*, 2015; Benjamin, *et al.*, 2017).

Em 2014, registrou-se incidência de 68 mil mortes/ano, decorrente dessa entidade clínica, representando a maior taxa de mortalidade na América do Sul em ambos os gêneros (Bensenor, *et al.*, 2015). Separando-o das outras doenças cardiovasculares, o AVE representa a quinta entre todas as causas de morte (Benjamin, *et al.*, 2017).

O estudo de Framingham demonstrou redução na incidência de AVE nos últimos 50 anos, devido ao conhecimento dos seus fatores de risco e prevenção (Seshadri, & Wolf, 2007). Dentre os agentes modificáveis, a hipertensão arterial é fator independente para seu desenvolvimento, visto que é a principal causa da doença. Em seguida, citam-se: *diabetes mellitus*, tabagismo, alcoolismo, hipercolesterolemia, obesidade, sedentarismo, fibrilação atrial e doenças arteriais periféricas.

Quanto aos fatores não modificáveis, verifica-se que o risco aumenta com a idade, sendo prevalente em indivíduos na faixa etária a partir dos 55 anos, com histórico pessoal ou familiar de doenças cardiovasculares, e AVE, ancestralidade africana, e do sexo masculino, embora a taxa de mortalidade entre as mulheres seja superior (Benjamin, *et al.*, 2017; Hauser, & Josephson, 2017).

Destaca-se que 75% a 89% dos casos de AVE ocorrem após os 65 anos; 50%, aos 70 anos; e aproximadamente 25% em pacientes com idade superior a 85 anos (Kernan, *et al.*, 2014; Kasper, *et al.*, 2015). Estima-se que, em 2025, a população idosa mundial seja de 1,2 bilhão; dessa forma, hipotetiza-se o surgimento de uma epidemia de doenças cerebrovasculares nas próximas décadas (WHO, 2017).

Os principais mecanismos fisiopatológicos que deflagram o AVE isquêmico (AVEI) são: trombose (acometendo comumente a artéria cerebral média), embolia, infarto lacunar (derivado de doenças de pequenas artérias penetrantes no encéfalo) e infarto limítrofe (devido à hipoperfusão nas áreas supridas por artérias distais, como ocorre em caso de hipotensão prolongada) (Hammer, & McPhee, 2016). No caso do AVE hemorrágico (AVEH), pode haver micro ou macrossangramentos, coexistindo dois subtipos (hemorragia intracerebral e hemorragia subaracnoide) (Hauser, & Josephson, 2017). Cerca de um terço dos casos de AVCI pode transformar-se em hemorrágico (Kasper, *et al.*, 2015).

O quadro clínico é marcado por déficits neurológicos, os quais são variáveis de acordo com as áreas encefálica e vascular comprometidas. A exemplo disso, verifica-se que lesões no hemisfério cerebral esquerdo ocasionam afasia, enquanto, no direito, decorre em negligência. Os sintomas mais comuns que indicam dano neurológico súbito são episódio abrupto de cefaleia intensa, perda de função sensorial/motora do hemicorpo (ocorrendo hemiparesia em 85% dos casos de AVEI), e alterações visuais, na marcha e na habilidade de falar ou compreender comandos (Heilman, Bowers, Valenstein, & Watson, 1986; Foerch, *et al.*, 2005).

Escalas específicas utilizadas na triagem pré-hospitalar podem ser utilizadas para auxiliar a identificação rápida e correta do diagnóstico, como a escala de Cincinnati, LAPSS, FAST e ROSIER (Hauser, & Josephson, 2017). A definição do AVE é clínica, necessitando-se do suporte de exames laboratoriais e radiológicos para confirmar o diagnóstico. Seu prognóstico depende do tipo de AVE, extensão da área acometida e, sobretudo, do diagnóstico e tratamento eficaz em tempo hábil, a fim de garantir a integridade neuronal (Kasper, *et al.*, 2015).

Analisando-se o histórico de artistas diagnosticados com AVE, encontrou-se Wilhelm Heinrich Otto Dix (1891-1969), o qual retornou ao ofício da pintura quatro dias após o início dos sintomas da doença. Ele foi um pintor alemão naturalista-verista, nascido na cidade de Untermdorf.

Seu estilo artístico verista é derivado de influências do Renascimento do Norte com característica de cores expressionistas, sendo marcado por temática de cenas presenciadas por ele na Primeira Guerra Mundial, na qual atuou como soldado (Bogousslavsky, & Hennerici, 2007; McKiernan, 2014; Fulmer, 2017). Em suas obras, expressava o antibelicismo, as consequências sociais da Grande Guerra, a prostituição e, em especial, as condições de saúde dos combatentes multilados no conflito. Entre suas obras de destaque estão: Autorretrato (1912), O Vendedor de Fósforos (1920), Rua de Praga (1920), Aleijados na Guerra (1920), A Guerra (1924) e Retrato da Jornalista Sylvia von Harden (1926). Aos 76 anos, Dix sofreu um AVEI, acometendo o hemisfério cerebral direito, e as consequências do seu déficit neurológico podem ser exploradas nas suas últimas obras (Bogousslavsky, & Hennerici, 2007; Rewald, Buruma, & Eberle, 2007; Murray, 2014; Kanak, 2016).

Diante da visão geral do AVE e do conhecimento inicial da biografia de Otto Dix, este estudo visa a descrever as mudanças na representação visual nas obras produzidas por este pintor após a doença em sua velhice, a fim de correlacionar as consequências neurológicas através da expressão gráfica.

## Material e métodos

Realizou-se estudo qualitativo descritivo acerca de sete obras do artista Otto Dix, pertencentes ao domínio público. Para tanto, foi feita revisão bibliográfica de artigos científicos publicados no período de 2007-2017, indexados nas bases de dados PubMed, BIREME e SciELO, utilizando-se os descritores *Stroke*, *Otto Dix* e *Artworks* na língua inglesa, e Acidente Vascular Encefálico, Otto Dix, e pinturas, na língua portuguesa, buscando-se uma abordagem analítica acerca da neurobiologia envolvida nas obras do pintor após ser acometido pelo AVE.

Foram obtidos 15 resultados e incluídos oito artigos que analisaram as pinturas de Dix após o diagnóstico da doença; aqueles que reportaram a biografia do artista; e estudos de análise técnica e subjetiva das obras de Otto Dix. Tais produções científicas embasaram a descrição das obras, contextualizando-as quanto aos parâmetros artístico e biográfico.

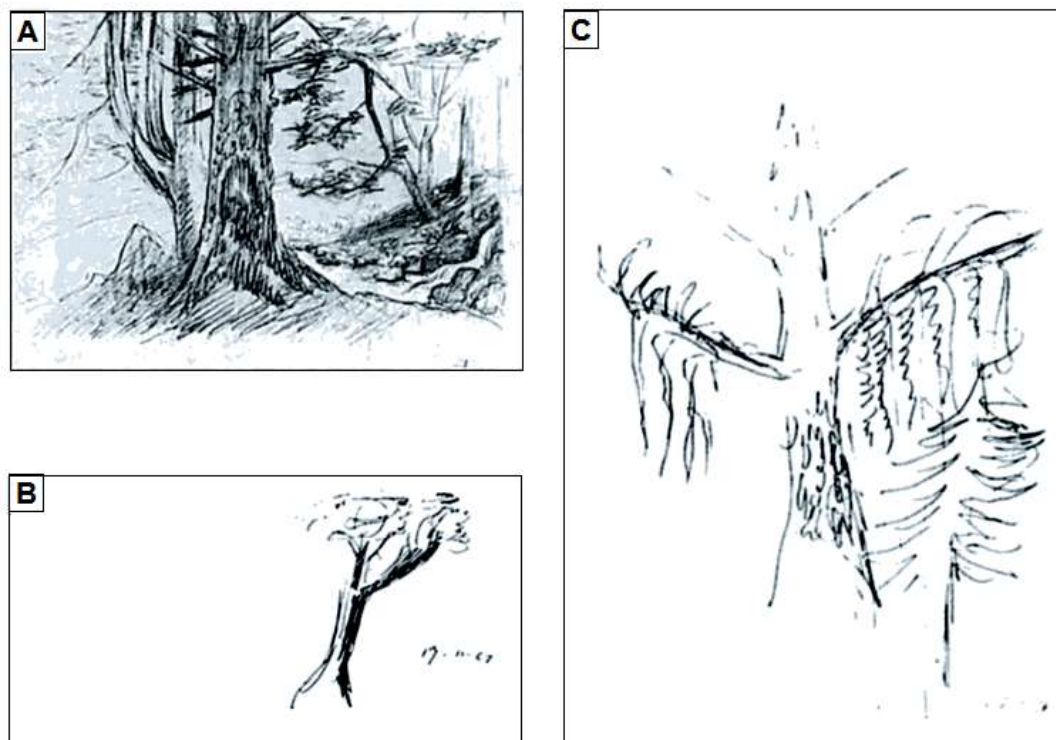
## Resultados

Em 1967, o pintor Otto Dix foi acometido pelo AVE no hemisfério direito, aos 76 anos de idade. Em decorrência do episódio, desenvolveu heminegligência e hemiparesia à esquerda, hemianopsia, distúrbio de construção visuoespacial moderado e apraxia associada ao déficit de propriocepção do membro superior esquerdo (Kraft, 2005; Bogousslavsky, & Hennerici, 2007; Fulmer, 2017).

O artista foi atendido pelo neurologista Prof. Baumgartner no *Zurich University Hospital* e, após quatro dias do início dos sintomas, foi capaz de retornar à sua produção artística. A primeira obra de Dix após o AVE foi o Estudo da Árvore, caneta sobre papel, 8 x 9 cm, 1967 (figura 1B), que apresenta o esboço de uma árvore posicionada e inclinada à direita do papel, com um único galho sombreado do mesmo lado. À esquerda do papel, foi deixado um espaço em branco, indicando a heminegligência (Kraft, 2005; Bogousslavsky, & Hennerici, 2007; Fulmer, 2017).

Após oito dias, retornou a elaborar a figura na obra Estudo da Árvore, caneta sobre papel, 18,3 x 13,3 cm, 1967 (figura 1C), preenchendo todo o espaço do papel e com a presença de galhos em ambos os lados da figura, o que era o indício da inicial melhora do seu estado neurológico.

Destaca-se que as figuras 1B e 1C são cópias de sua litografia datada de 1945, intitulada Árvore na Paisagem, lápis no papel, 19,4 x 27,3 cm, observada na figura 1A (Kraft, 2005; Bogousslavsky, & Hennerici, 2007; Fulmer, 2017).



**Figura 1.** Litografias de autoria de Otto Dix. A - Obra elaborada em 1945; B- Primeira obra produzida após o AVE (17/11/1967); C- Produzida em 25/11/1967. Imagens pertencentes ao domínio público

A representação de sua própria imagem nas obras apresentou notável transformação após o AVE, principalmente em uma série de autorretratos feita em 1968. No Autorretrato I, litografia, 45 x 33 cm, 1957 (figura 2A), produzido dez anos antes do AVE, Dix mantinha-se fiel ao estilo verista e fazia traços fidedignos à sua fisionomia real. A face é posicionada de forma a exaltar o perfil esquerdo, no entanto, há riqueza de elementos de ambos os lados de forma similar. O semblante fechado, com a fronte marcada pelo franzido e linhas de expressão são congruentes com sua feição adotada nas fotografias (Karsch, 1970; Bogousslavsky, & Hennerici, 2007; Blanke, & Pasqualini, 2011).

Já no Autorretrato com Colarinho Preto, litografia a lápis no papel, 41,5 x 34 cm, 1968 (figura 2B), nota-se que as estruturas faciais e relações espaciais estão deturpadas. A hemiface exaltada na imagem é a direita, visto que a face está voltada à esquerda, representando uma imagem em espelho. Isso porque, devido à negligência à esquerda, ele necessitava voltar seu perfil direito ao espelho, para enxergar-se e desenhar sua autoimagem. O olho esquerdo apresenta-se com aspecto edemaciado, encontrando-se fechado e com significativa protrusão. O supercílio esquerdo também é posicionado na região palpebral, demonstrando o prejuízo na relação espacial. Observa-se que as linhas de expressão na fronte são onduladas, trêmulas, o que também é visto nos fios de cabelo próximos à orelha e no sulco nasolabial (Karsch, 1970; Kraft, 2005).

Sua face aparenta estar apoiada na moldura em torno do retrato, prevenindo seu crânio de sobressaltar do lugar (Bogousslavsky, & Hennerici, 2007).

No Pequeno Autorretrato, litografia, 27 x 17,5 cm, 1968 (figura 2C), apenas a hemiface direita é representada, e a imagem assemelha-se a uma caricatura do pintor, na qual o olho direito apresenta-se como uma mácula negra encoberta pelos supercílios proeminentes, desenhados como faixas sismográficas (Bogousslavsky, & Hennerici, 2007). O nariz e os lábios estão amplificados com o lábio inferior em sobressalto. Uma espécie de ponto de interrogação acima de sua imagem corrobora a descrição de Karsch (1970), o qual descreve que as obras de Dix representavam uma autoavaliação obsessiva e urgente, em que a estrutura é degradada e a aparência externa é substituída pela similaridade com as mudanças internas.

No Autorretrato com Mão, litografia a lápis no papel, 32 x 25,5 cm, 1968 (figura 2D), sua mão direita é destacada em primeiro plano, segurando um pincel, e cobrindo lateralmente a face. Observa-se que os dedos são apresentados em posição irregular, impossibilitando quantificá-los de forma segura. Bogousslavsky, & Hennerici (2007) descrevem a presença de mais de cinco dedos. Nesta imagem, apenas a hemiface direita permanece sendo desenhada, persistindo o semblante fechado e lábio inferior saliente.



**Figura 2.** Autorretratos de autoria de Otto Dix. A - Produção de 1957, 10 anos antes do primeiro episódio de AVE; B, C e D - Sequência de litografias produzidas no ano de 1968, cerca de um ano após o AVE. Imagens pertencentes ao domínio público

O artista permaneceu produzindo suas obras, litografias em sua maioria, até o fim da vida. Em 1969, aos 78 anos de idade, sofreu um segundo episódio de AVE, na cidade de Singen, na Alemanha, que o levou ao óbito (Bogousslavsky, & Hennerici, 2007; Fulmer, 2017).



## Discussão

O AVE acomete com maior frequência o hemisfério cerebral esquerdo (HCE). Hipotetiza-se que sua maior prevalência esteja relacionada à facilidade de sua identificação em relação ao AVE à direita, devido aos sintomas explícitos como afasia.

Em contrapartida, o dano vascular no hemisfério cerebral direito (HCD) inclui heminegligência e desorientação espacial, que são apresentações de difícil percepção. Outro fator relacionado é a preferência de placas ateroscleróticas pela artéria carótida esquerda. O dano no HCE também apresenta pior prognóstico (Portegies, *et al.*, 2015). Tal afirmativa deve-se ao fato de que em 98% da população o HCE é o dominante, além de estar relacionado às ações de independência funcional, linguagem (fala, leitura e escrita), marcha e tarefas práxicas, levando à maior gravidade e lenta recuperação (Blake, 2009; Hauser, & Josephson, 2017).

Disserta-se ainda que, devido às assimetrias funcionais do córtex cerebral, quando há lesão encefálica à esquerda, os déficits manifestam-se no hemicorpo ipsilateral e contralateral à região acometida. De outra forma, as lesões no HCD deflagram sintomas focais apenas no hemicorpo contralateral ao dano (Blake, 2009; Hauser, & Josephson, 2017). Em indivíduos destros, a ocorrência do dano vascular no HCE afeta de forma significativa sua independência funcional (Voos, & Valle, 2008). Otto Dix era destro e explora-se que a ocorrência do dano cerebrovascular ter sido à direita favoreceu sua evolução clínica quanto ao desempenho motor e cognitivo para retomar em poucos dias sua dedicação à arte (Rewald, *et al.*, 2007).

O HCD é dominante para orientação visuoespacial, praxia constitucional e julgamento em cerca de 90% da população (Blake, 2009). As lesões neste sítio, como no caso de Dix, caracterizam-se por apresentação neurológica, que se divide em cinco grupos: desordens visuoespaciais, como disfunções construcionais, e desordens topográficas; distúrbios de esquema corporal, como anosognosia ou asomatognosia; desordens referentes aos mecanismos de atenção, os quais envolvem negligência espacial, motora ou estados confusionais; alterações emocionais, como aprosodia ou indiferença ao meio ambiente; e sinais motores positivos que envolvem o desvio conjugado do olhar à direita, por exemplo (Heilman, *et al.*, 1986). Ressalta-se que diversas funções cerebrais necessitam da cooperação dos dois polos encefálicos e, assim, quando um é lesado o outro pode compensar os danos (Heilman, *et al.*, 1986; Godefroy, & Bogousslavsky, 2007).

Os sintomas apresentados pelo artista caracterizam-se por uma síndrome causada por oclusão total da artéria cerebral média (ACM) em sua origem (Godefroy, & Bogousslavsky, 2007). Essa artéria possui dois segmentos: M1 e M2.

O primeiro origina as artérias lenticulostriadas, suprindo a parte externa do globo pálido, o putame, o ramo posterior da cápsula interna, a coroa radiada adjacente e o núcleo caudado.

O segundo possui dois ramos, inferior e superior. Os ramos inferiores de M2 nutrem o córtex parietal inferior e temporal, e os superiores realizam o suprimento do córtex frontal e parietal superior (Hammer, & McPhee, 2016; Hauser, & Josephson, 2017). O território suprido pela ACM é o local mais comum de isquemia cerebral.

O quadro clínico subsequente é marcado por hemianestesia, hemiparesia, hemianopsia homônima e preferência de olhar para o lado ipsilateral à lesão. Quando afeta o lado não dominante, manifesta-se ainda com aprosodia e heminegligência. No caso de acometimento do hemisfério dominante, há relato de afasia e apraxia (Kasper, *et al.*, 2015; Strandring, 2015; Hauser, & Josephson, 2017).

A apraxia, manifestação clínica apresentada por Dix, não é um sintoma clássico do quadro de AVE à direita, e se refere à dificuldade na execução correta de movimentos proposicionais aprendidos, podendo ser ideomotora, reflexiva ou construtiva. No entanto, pode haver representação da praxia em ambos os hemisférios, o que explicaria esta apresentação atípica no pintor. Como sua apraxia é isolada do membro superior esquerdo, postula-se que seja do tipo reflexiva (Rodrigues, Pawlowski, Zibetti, Fonseca, & Parente, 2011).

A apraxia reflexiva corresponde à impossibilidade de realizar uma sequência de gestos não conhecidos, como executar movimentos ordenados com a mão (Rodrigues, *et al.*, 2011). Neste caso em estudo, o sítio da lesão é o lobo parietal direito, que contém as áreas somatossensoriais primária e secundária, e está relacionado com a integração de informações provindas dos diversos sentidos, permitindo o processamento do significado dos dados sensoriais. Regiões relacionadas às integrações auditivas e visuais, bem como de percepção espacial também estão localizadas nesse lobo (Strandring, 2015). Dessa forma, o paciente com apraxia reflexiva apresenta dificuldade em fazer imitações e aprender movimentos novos quando os gestos apresentados a ele não possuem um significado lógico (Rodrigues, *et al.*, 2011; Hauser, & Josephson, 2017).

Ressalta-se que a lesão parietal à direita também provoca desordem perceptual, acarretando a apraxia construtiva. Esta se apresenta como falha nas atividades visuconstrutivas, ou seja, ocorre uma dificuldade para elaborar desenhos e construções tridimensionais (Rodrigues, *et al.*, 2011; Strandring, 2015). Nas obras executadas após o AVE, apresentadas nas figuras 1 e 2, é notável essa apraxia, visto as distorções apresentadas e as alterações em seu estilo visual.

Adicionam-se ainda as distorções dismórficas nos casos de AVE à direita, em especial, quando há lesão parietal anterior, causando a síndrome dos membros fantasmas supranumerários (Blanke, & Pasqualini, 2011).

A interpretação para este fenômeno pode ser explicada pelo mecanismo de transtorno de integração dos *feedbacks* sensorial e motor, discutidos anteriormente, gerando informação incongruente, que leva o indivíduo a considerar que o formato do corpo está alterado.

Para sanar a discrepância de informação, há a ilusão da existência de um membro supranumerário (Orrison, 2008; Martin, 2013). No caso de Dix, a figura 2D demonstra mais de cinco dedos em sua mão direita, visto também em sua obra *Autorretrato com Marcela, 1969* (Bogousslavsky, & Hennerici, 2007; Blanke, & Pasqualini, 2011).

A heminegligência espacial é a desordem espacial mais comum nos casos de AVE à direita, indicando que a divisão inferior dos ramos M2 da artéria cerebral média foi comprometida no hemisfério não dominante (Heilman, *et al.*, 1986). Caracteriza-se por falha em reconhecer, sentir ou responder a estímulos sensoriais no lado contralateral à lesão cerebral. O paciente tende a agir como se o lado contralateral não existisse, embora os mecanismos de percepção e ação estejam preservados (Blake, 2009). É encontrada em cerca de 23% dos pacientes vítimas de AVE, sendo destes 42% no HCD e 8% no HCE (Godefroy, & Bogousslavsky, 2007). Este sintoma é identificado na pintura da figura 1B, com negligência do espaço do papel à esquerda. Essa alteração ocorre porque o hemisfério direito modula a atenção para os campos visuais bilateralmente, enquanto o hemisfério esquerdo exerce a mesma função apenas para o lado direito. Dessa forma, se a função do HCD estiver prejudicada, não há compensação, sendo excluída a atenção do campo visual à esquerda (Blanke, & Pasqualini, 2011; Martin, 2013; Strandring, 2015; Hammer, & McPhee, 2016).

A recuperação da atenção à esquerda ocorre nos primeiros seis meses, com média de nove semanas (Godefroy, & Bogousslavsky, 2007). Reporta-se que 90% dos pacientes retornam à função normal em 20 semanas (Hauser, & Josephson, 2017). No caso de Otto Dix, após uma semana já havia significativa melhora da negligência unilateral (Figura 1C), com elementos distribuídos nos dois lados do papel, semelhante à obra primária (figura 1A), embora com riqueza de detalhes predominante à direita (Blanke, & Pasqualini, 2011).

Nos autorretratos de Dix, é possível observar a persistência do sintoma de heminegligência à esquerda. O pintor necessitava olhar-se no espelho com o lado direito e, por este motivo, a representação de sua face é sempre voltada para a esquerda (Blanke, & Pasqualini, 2011). Assim, vê-se nas litografias seu perfil direito e, comparando com a figura 2A, elaborada antes do AVE, nota-se a mudança de estilo visual, pois os traços do lápis tornaram-se finos e a marca verista é abandonada, haja vista as desordens topográficas e elementos abstratos adotados. Exemplificando-se, tem-se que, na figura 2C, o olho direito é representado com uma mácula negra, sobreposto pelos supercílios, distando da realidade natural.

Na figura 2B, ainda é vista parte da hemiface esquerda, porém, nos autorretratos seguintes, o pintor a desconsidera como componente integrante de si (Blake, 2009; Greenberg, Aminoff, & Simon, 2014).

Enfatiza-se que as tarefas de desenho (*drawing tasks*) são utilizadas como método para analisar a negligência espacial unilateral e a praxia construtiva na prática clínica (Husain, & Schott, 2016).

Do mesmo modo como ocorreu com Dix, ao se solicitar que os pacientes copiem o desenho de uma determinada figura ou paisagem, aqueles com heminegligência omitem ou distorcem os detalhes no lado esquerdo. Em casos que o modelo é composto por elementos na linha horizontal, aqueles com o sintoma negligenciam todos os elementos à esquerda ou não finalizam esse lado. Assim, é possível analisar a negligência baseada em uma cena ou objeto específico (Heilman, et al., 1986, Hauser, & Josephson, 2017). No caso do artista, o modelo apresentado foi uma cena de seu próprio desenho de 1945.

Outro sintoma apresentado foi a hemianopsia homônima, típica da síndrome da oclusão da ACM, decorrente das lesões nas radiações ópticas do lobo parietal. De forma associada, pode haver fraqueza contralateral e perda sensorial. Também ocorre comprometimento do nistagmo fisiológico optocinético a um estímulo visual movido em direção ao lado ipsilateral da lesão (Naidich, Castillo, Cha, & Smirniotopoulos, 2013). Ainda na figura 2B, nota-se o olho esquerdo cerrado e com aspecto edemaciado, o que pode estar relacionado apenas com a negligência, com a visão do olho de forma distorcida, ou estar associado à fraqueza e perda sensorial ocular própria do quadro clínico. A perda do campo visual nasal à direita denota traços marcantes nos autorretratos de Dix: na figura 2B, verifica-se a presença de traços fortes na pálpebra inferior justamente na porção nasal; na figura 2C, percebe-se ausência do olho direito e duas máculas enegrecidas na porção nasal ipsilateral; e na figura 2D, o olho direito fechado, com acentuação da coloração preta na porção do campo visual nasal. A repetição destes elementos nas obras sugere a representação de seu déficit de visão (Kasper, et al., 2015; Strandring, 2015; Hauser, & Josephson, 2017)

Cerca de dois anos após o primeiro episódio de AVE, Otto Dix foi acometido por um segundo episódio da doença (Fulmer, 2017). Um quarto dos AVE recorrentes ocorrem devido à falha na prevenção secundária. Assim, medidas como controle de fatores de risco cardiovasculares, mudança de estilo de vida e terapia medicamentosa adequada, incluindo antiplaquetários e anticoagulantes, são essenciais para garantir a maior sobrevida destes pacientes (Rewald, et al., 2007; Kernan, et al., 2014).

## Conclusão

Compreende-se, com a análise das obras de Otto Dix, que o acidente vascular encefálico é uma entidade clínica com apresentação diversificada, e a exploração das manifestações gráficas dos pacientes acometidos revelam déficits neurológicos que impactam sua qualidade de vida.

Dessa forma, a representação visual realizada pelos pacientes, que apresentam a área motora preservada, pode auxiliar no entendimento do impacto neuropsicológico das vítimas de AVE e na implementação de medidas intervencionistas que atendam às suas demandas. A expressão do sensível presente na arte permite a humanização nas relações médico-paciente e promove a expansão no conhecimento do indivíduo enfermo, de forma a alcançar a identificação de seu estado biopsicossocial e manejar intervenções de forma qualitária.

## Referências

- Benjamin, E., Blaha, M., Chiuve, S., Cushman, M., Das, S., Deo, R., Ferranti, S., Floyd, J., Fornage, M., Gillespie, C., Isasi, C., Jiménez, M., Jordan, L., Judd, S., Lackland, D., Lichtman, J., Lisabeth, L., Liu, S., Longenecker, C., Mackey, R., Matsushita, K., Mozaffarian, D., Mussolino, M., Nasir, K., Neumar, R., Palaniappan, L., Pandey, D., Thiagarajan, R., Reeves, M., Ritchey, M., Rodriguez, C., Roth, G., Rosamond, W., Sasson, C., Towfighi, A., Tsao, C., Turner, M., Virani, S., Voeks, J., Willey, J., Wilkins, J., Wu, J., Alger, H., Wong, S., & Muntner, P. (2017). Heart Disease and Stroke Statistics-2017 Update: A Report From the American Heart Association. *Circulation*, 135(10), e146-e603. Recuperado em 01 junho, 2016, doi: 10.1161/CIR.0000000000000485.
- Bensor, I., Goulart, A., Szwarcwald, C., Vieira, M., Malta, D., & Lotufo, P. (2015). Prevalence of stroke and associated disability in Brazil: National Health Survey, 2013. *Arquivos de Neuro-Psiquiatria*, 73(9), 746-750. Recuperado em 01 junho, 2016, de: <http://dx.doi.org/10.1590/0004-282X20150115>.
- Blake, M. L. (2009). Inferencing Processes After Right Hemisphere Brain Damage: Effects of Contextual Bias. *Journal of Speech, Language, and Hearing Research: JSLHR*, 52(2), 373-384. Recuperado em 01 junho, 2016, doi: 10.1044/1092-4388(2009/07-0172).
- Blanke, O., & Pasqualini, I. (2011). The Riddle of Style Changes in the Visual Arts after Interference with the Right Brain. *Frontiers in Human Neuroscience*, 5(154), 1-10. Recuperado em 01 junho, 2016, doi: 10.3389/fnhum.2011.00154.
- Bogousslavsky, J., & Hennerici, M. G. (2007). *Neurological disorders in famous artists (Part 2)*. Basel: Karger.
- Festa, J., & Lazar, R. (2009). *Neurovascular Neuropsychology*. New York, USA: Springer.
- Foerch, C., Misselwitz, B., Sitzer, M., Berger, K., Steinmetz, H., & Neumann-Haefelin, T. (2005). Difference in recognition of right and left hemispheric stroke. *Lancet*, 366(9483), 392-393. Recuperado em 01 junho, 2016, de: [ps://doi.org/10.1016/S0140-6736\(05\)67024-9](https://doi.org/10.1016/S0140-6736(05)67024-9).

- Fulmer J. (2017). *The Online Otto Dix Project*. Recuperado em 26 julho, 2017, de: <http://www.ottodix.org/index/biography>.
- Godefroy, O., & Bogousslavsky, J. (2007). *The Behavioral and Cognitive Neurology of Stroke*. Cambridge, England: Cambridge University Press.
- Greenberg, D., Aminoff, M., & Simon, R. (2014). *Neurologia clínica*. Porto Alegre, RS: AMGH.
- Hammer, G., & McPhee, S. (2016). *Fisiopatologia da doença: Uma introdução à medicina clínica*. Porto Alegre, RS: AMGH.
- Hauser, S., & Josephson, S. (2017). *Harrison's Neurology in Clinical Medicine*. New York, USA: AMGH.
- Heilman, M., Bowers, D., Valenstein, E., & Watson, R. (1986) The right hemisphere: neuropsychological functions. *Journal of Neurosurgery*, 64(5), 693-704. Recuperado em 01 outubro, 2016, de: <http://thejns.org/doi/abs/10.3171/jns.1986.64.5.0693?journalCode=jns&>.
- Husain, M., & Schott, J. (2016). *Oxford Textbook of Cognitive Neurology and Dementia*. Glasgow: Oxford University Press.
- Jung, R. (1970). Neuropsychologie und Neurophysiologie des Kontur- und Formsehens in Zeichnung und Malerei. In: Wieck, H. H. (Ed.). (1972). *Psychopathologie musischer Gestaltungen*. Stuttgart: Schattauer.
- Kanak, M. (2016). *Letters, Vol.1, 1904-1927/ Otto Dix*. New York, USA: Contra Mundum Press Edition.
- Kasper, D., Fauci, A., Hauser, S., Longo, D., Jameson, J., & Loscalzo, J. (2015). *Harrison's principles of internal medicine*. New York, USA: AMGH.
- Kernan, W., Ovbiagele, B., Black, H., Bravata, D., Chimowitz, M., Ezekowitz, M., Fang, M., Fisher, M., Furie, K., Heck, D., Johnston, S., Kasner, S., Kittner, S., Mitchell, P., Rich, M., Richardson, D., Schwamm, L., & Wilson, J. (2014). Guidelines for the Prevention of Stroke in Patients With Stroke and Transient Ischemic Attack. *Stroke*, 45(7), 2160-2236. Recuperado em 01 outubro, 2015, doi: 10.1161/STR.0000000000000024.
- Karsch, F. (1970). *Otto Dix, Das graphische Werk*. Hannover: Fackelträger.
- Kraft, H. (2005). *Grenzgänger zwischen Kunst und Psychiatrie*. Köln: Deutscher Ärzte-Verlag.
- Lange, M., Cabral, N., Moro, C., Longo, A., Gonçalves, A., Zétola, V., & Rundek, T. (2015). Incidence and mortality of ischemic stroke subtypes in Joinville, Brazil: a population-based study. *Arquivos de Neuro-Psiquiatria*, 73(8), 648-654. Recuperado em 01 outubro, 2015, de: <http://dx.doi.org/10.1590/0004-282X20150081>.
- Martin, J. (2013). *Neuroanatomy text and atlas*. New York, USA: AMGH.
- McKiernan, M. (2014). Otto Dix, The Match Seller 1920. *Occupational Medicine*, 64(3), 148-149. Recuperado em 01 outubro, 2015, de: <https://doi.org/10.1093/occmed/kqu007>.
- Murray, A. (2014). A War of Images: Otto Dix and the Myth of the War Experience. *Aigne*, 5, 56-69. Recuperado em 01 outubro, 2015, de: <https://www.ucc.ie/en/media/electronicjournals/aigne/2014-01/05-Murray-2014-01-en.pdf>.
- Naidich, T., Castillo, M., Cha, S., & Smirniotopoulos, J. (2013). *Imaging of The Brain*. Philadelphia: Saunders.
- Orrison, W. (2008). *Atlas of Brain Function*. New York, USA: Thieme.

Portegies, M., Selwaness, M., Hofman, A., Koudstaal, P., Vernooij, M., & Ikram, M. (2015) Left-sided strokes are more often recognized than right-sided strokes: the Rotterdam study. *Stroke*, 46(1), 252-254. Recuperado em 01 outubro, 2015, doi: 10.1161/STROKEAHA.114.007385.

Rewald, S., Buruma, I., & Eberle, M. (2007). *Glitter and Doom: German Portraits from the 1920s*. New York, USA: The Metropolitan Museum of Art.

Rodrigues, J., Pawlowski, J., Zibetti, M., Fonseca, R., & Parente, M. (2011). Avaliação de apraxias em pacientes com lesão cerebrovascular no hemisfério esquerdo. *Psicologia: Teoria e Prática*, 13(2), 209-220. Recuperado em 01 outubro, 2016, de: <http://pepsic.bvsalud.org/pdf/ptp/v13n2/v13n2a16.pdf>.

Seshadri S., & Wolf, P. A. (2007). Lifetime risk of stroke and dementia: current concepts, and estimates from the Framingham Study. *The Lancet Neurology*, 6(12), 1106-1114. Recuperado em 01 outubro, 2016, de: <https://www.ncbi.nlm.nih.gov/pubmed/18031707>.

Strandring, S. (2015). *Gray's Anatomy*. London, England: Elsevier.

Voos, M., & Ribeiro do Valle, L. (2008). Estudo comparativo entre a relação do hemisfério acometido no acidente vascular encefálico e a evolução funcional em indivíduos destros. *Revista Brasileira de Fisioterapia*, 12(2), 113-120. Recuperado em 01 outubro, 2016, de: <http://producao.usp.br/handle/BDPI/9229>.

World Health Organization. (2017). *Cardiovascular diseases (CVDs)*. Recuperado em 18 julho, 2017, de: <http://www.who.int/mediacentre/factsheets/fs317/en/>. W.

World Stroke Organization. (2017). *The Facts Behind 1 in 6*. Recuperado em 18 julho, 2017, de: <http://www.worldstrokecampaign.org/learn/the-facts-behind-1-in-6.html>.

Recebido em 02/09/2017

Aceito em 30/09/2017

---

**Monique Almeida Vaz** – Acadêmica do 6º ano de Medicina. Universidade Católica de Brasília (UCB).

E-mail: [moniquevazz@gmail.com](mailto:moniquevazz@gmail.com)

**Lucy Gomes** – Médica, docente do Programa de Pós-Graduação *Stricto Sensu* em Gerontologia. Universidade Católica de Brasília (UCB).

E-mail: [lucygomes@pos.ucb.br](mailto:lucygomes@pos.ucb.br)

**Armando J. C. Bezerra** - Médico, Docente do Programa de Pós-Graduação *Stricto Sensu* em Gerontologia, e do Curso de Graduação em Medicina, UCB. Brasília (DF).

E-mail: [abezerra@ucb.br](mailto:abezerra@ucb.br)

