

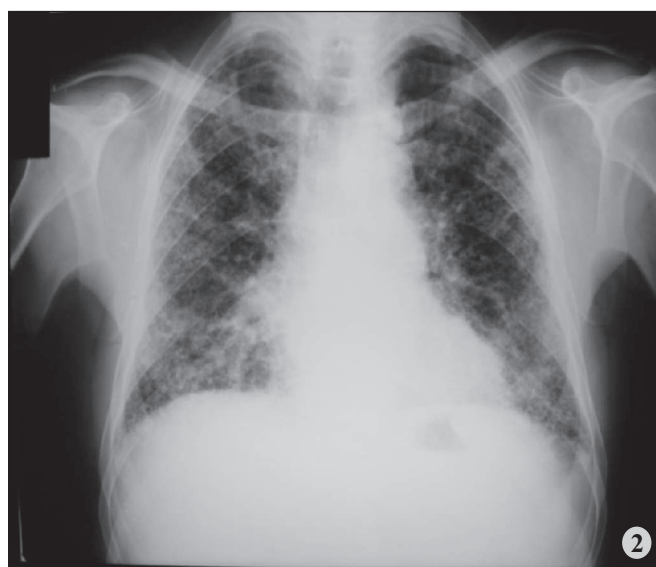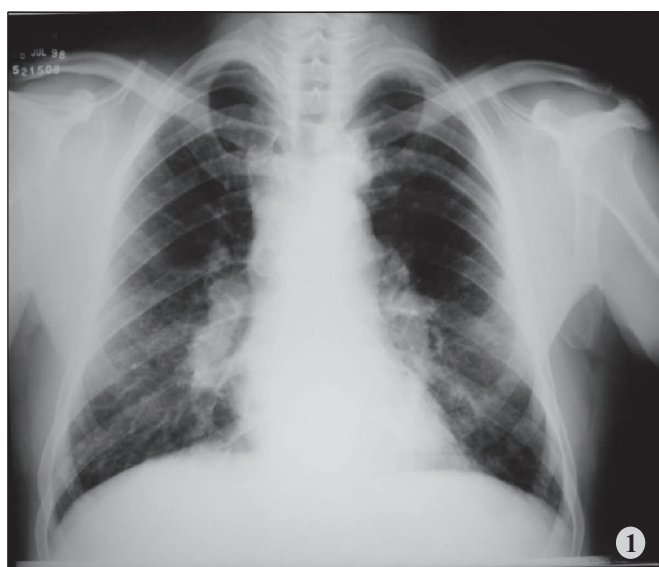
DOENÇA PULMONAR INTERSTICIAL CRÔNICA
CHRONIC IDIOPATHIC INTERSTITIAL LUNG DISEASE

Dequielle Salvador Clemente¹, Alexandre Carrer de Sá¹,
Sonia Ferrari Perón², Sérgio dos Santos²

C.A.G. masculino, 66 anos, natural de Portugal e procedente de Ibiúna/SP, trabalhador rural. Há dez anos iniciou quadro de dispnéia com piora

progressiva, tosse seca intensa e freqüente. Estertores em velcro em bases, evoluindo com hipóxia crônica e perda da função pulmonar.

EVOLUÇÃO RADIOLÓGICA



Figuras 1 e 2. Opacidades reticulares difusas predominantemente em bases e cursando com volumes pulmonares reduzidos. Evolução do paciente acima na figura 1 em 1998, e na figura 2 em 2008.

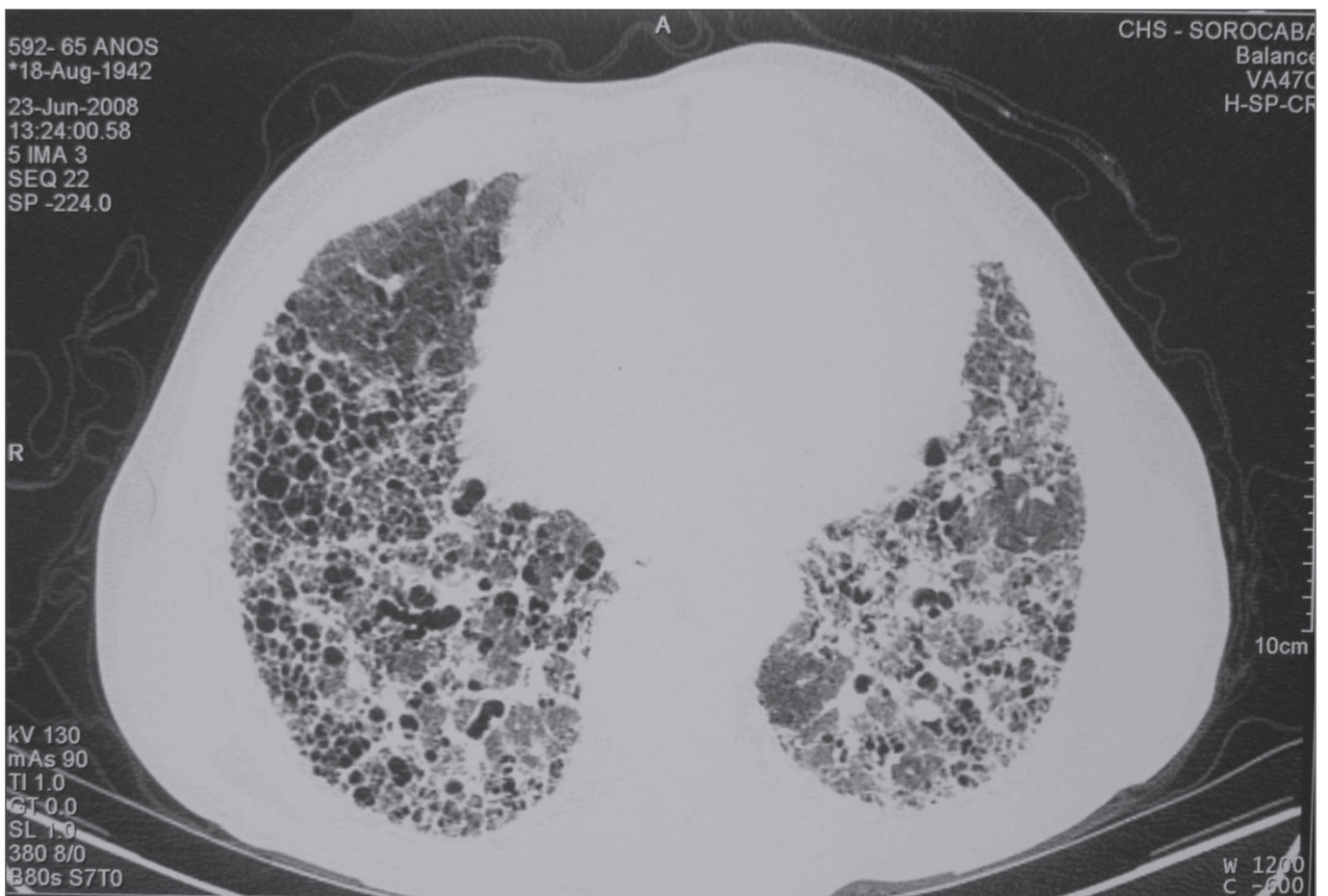


Figura 3. TC de tórax de alta resolução mostrando um padrão de opacidade reticular e faveolamento de predomínio basal do paciente acima realizado em 2008.