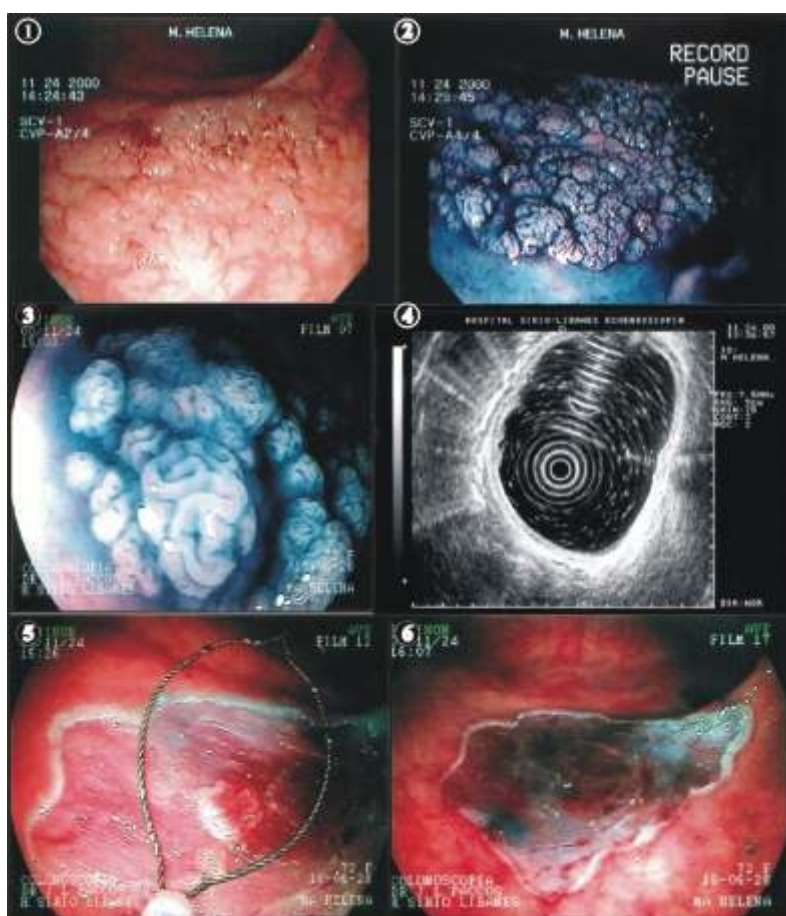


## DIAGNÓSTICO E RESSECÇÃO ENDOSCÓPICA DE LESÃO PLANA DE CRESCIMENTO LATERAL (L.S.T.) ATRAVÉS DA TÉCNICA DE MUCOSECTOMIA

J. L. Paccos, Rossini G.F., Averbach M., Correa P. A. F. P., Cutait R.

As lesões colo-retais planas, de crescimento lateral, são constituídas principalmente por tecido adenomatoso e têm como característica a expansão

lateral, previamente à invasão da submucosa. O tratamento consiste na ressecção endoscópica, através da técnica de mucosectomia.



1. Observação da lesão com uso de endoscópio de imagem convencional (série OLYMPUS-CF 140).
2. Uso de corante para evidenciar o relevo e margens da lesão (índigo carmin 1%).
3. Imagem magnificada (série FUJINON 400) evidenciando as aberturas das criptas glandulares ("PITS"), que tem aspecto adenomatoso (tipo IV), sem sinais da invasão da submucosa.
4. Ecoendoscopia confirmando ser a lesão restrita a mucosa cólica.

5. Momento da ressecção endoscópica com alça diatérmica, após injeção de solução salina na submucosa, promovendo um "coxim" de segurança.
6. Aspecto final da mucosectomia.