

**PÓLIPO FIBROEPITELIAL GIGANTE DE VULVA:
RELATO DE CASO E REVISÃO DA LITERATURA**
*GIANT VULVAR EPITHELIUM-FIBROUS POLYPUS:
CASE REPORT AND LITERATURE REVIEW*

Eduardo Borges Coscia¹, Luiz Ferraz Sampaio Neto¹, Maria Cecília Ferro², Mayara Kato Perez³, Fabiana Garcia Faustino³, Rafaella Lemos Alves Ribeiro³

RESUMO

Pólipo fibroepitelial do trato genital inferior acomete mulheres de meia idade, obesas, sendo mais frequentes na vagina. Eles são muito menos comuns na vulva. São tumores que variam na sua aparência clínica, sendo na maioria das vezes pequenos, com diâmetro médio de 1 cm a 2 cm, pediculados, e que raramente atingem grandes dimensões. Histologicamente podem ser predominantemente epiteliais ou primariamente estromais, usualmente benignos. Descreve-se o caso de uma paciente de 30 anos com diagnóstico de pólipo fibroepitelial gigante da vulva, que apresentou crescimento progressivo com dimensões que atingiram 15 cm no seu maior diâmetro. O diagnóstico foi confirmado após ressecção cirúrgica e análise histológica da lesão.

Descritores: pólipos; neoplasias fibroepiteliais; neoplasias vulvares.

ABSTRACT

Fibroepithelial polyp of the lower genital tract affects obese middle-aged women being more frequent in the vagina. They are much less common to be found in the vulva. They have a variable clinical presentation being mostly small with an average diameter of 1 cm to 2 cm, pedunculated and rarely achieving large dimensions. As for histological characteristics, they may be predominantly epithelial or primarily stromal, and are usually benign. We present the case of a 30-year old patient with the diagnosis of a giant fibroepithelial polyp of the vulva which gradually grew in size reaching 15 cm in its largest diameter. The diagnosis was confirmed after surgical resection and histological analysis of the lesion.

Key-words: polyps; fibroepithelial neoplasms; vulvar neoplasms.

INTRODUÇÃO

O pólipo fibroepitelial, também chamado de acrocórdon (a palavra é formada pelo sufixo grego *acro*, que significa extremidade e *córdon*, derivado do grego *chordé*, cujo significado é corda), é uma das lesões cutâneas benignas mais comuns. Geralmente detectados como achado incidental em pescoço, tronco, face e áreas intertriginosas, ou seja, áreas de dobras que colocam a pele mutuamente em contato. Esses pólipos são semelhantes a uma bolsa, macios, na mesma cor da pele ou hiperpigmentados e aderidos à superfície cutânea por um pedículo pequeno, frequentemente estreito. São descritos em qualquer faixa etária, desde a infância até por volta dos 86 anos, com uma média de acometimento em pacientes com 32 anos de idade.¹ O tamanho é bastante variável e, no geral, apresentam-se como lesões de poucos milímetros. No entanto, também podem atingir dimensões que ultrapassam 5 cm, com menor frequência.^{2,3}

Apesar de serem muito comuns, a ocorrência do pólipo na região vulvar é rara, especialmente quando consideramos

lesões de maiores dimensões. Nesse contexto, apresentamos o caso de uma paciente portadora de pólipo fibroepitelial gigante de vulva, sua evolução clínica, tratamento cirúrgico e características clínico-histológicas.

DESCRIÇÃO DO CASO

Paciente do sexo feminino, 30 anos, solteira, professora, natural e procedente de Capão Bonito (SP), encaminhada ao Ambulatório de Ginecologia - Patologias Benignas do nosso serviço por apresentar uma nodulação em lábio direito da vulva há oito meses. A própria paciente notou o "caroço" na vulva que inicialmente media em torno de 1 cm. Apresentava consistência endurecida, com fácil mobilidade na autopalpação, indolor e que desaparecia ao ser pressionado. Porém, após dois meses do seu surgimento, suas dimensões começaram a aumentar progressivamente. Passou a apresentar dor e edema no local.

Na atual consulta relata que há três meses o nódulo aumentou consideravelmente, com consequente piora dos sintomas. Está em abstinência sexual há meses, devido ao incômodo causado pela tumoração. Refere menarca aos 11 anos, ciclos menstruais com intervalo de 28 dias, duração normal e fluxo de pequena quantidade. Teve uma única gestação que se encerrou com parto normal de termo há cinco anos.

Na inspeção da vulva (Figura 1) foi observada a presença de tumoração pediculada, medindo, aproximadamente, 15 cm de comprimento, com inserção em região superior do grande lábio direito, sem sinais flogísticos, maleável na periferia e apresentando consistência endurecida em seu interior. Não houve alteração da tumoração à realização da manobra de Valsalva. Ao exame especular, verificou-se colo epitelizado, orifício externo em fenda transversa, conteúdo vaginal normal e toque vaginal bidigital combinado sem anormalidades.

Foi realizada ultrassonografia com *doppler* da lesão com transdutor de alta frequência de 7,5 MHz, sendo descrita como uma tumoração em grande lábio direito, medindo 15,1 x 4,2 x 7,1 cm, de contornos regulares, homogênea, com escassa vascularização periférica, identificando-se pedículo vascular na extremidade cranial, com fluxo de alta resistência. Após a anamnese, exame físico e exame ultrassonográfico, a hipótese diagnóstica principal era a de um lipoma da vulva.

A proposta terapêutica foi a ressecção cirúrgica do tumor em centro cirúrgico, sob raqui anestesia, que foi realizada com sucesso e com posterior sutura primária.

Rev. Fac. Ciênc. Méd. Sorocaba, v. 16, n. 2, p. 96 - 98, 2014

1. Professor do Depto. de Cirurgia - FCMS/PUC-SP

2. Professora do Depto. de Morfologia e Anatomia - FCMS/PUC-SP

3. Acadêmica do curso de Medicina - FCMS/PUC-SP

Recebido em 8/4/2013. Aceito para publicação em 11/9/2013.

Contato: mayaraperez@hotmail.com

Não foi necessária a rotação de retalho para fechamento da ferida operatória e o resultado final foi considerado satisfatório (Figuras 2A e 2B). A peça cirúrgica (Figuras 3A e 3B) foi encaminhada para estudo anatomopatológico, cujo resultado histológico foi conclusivo de pólipos fibroepiteliais benignos da vulva.

A paciente apresentou boa recuperação pós-operatória e recebeu alta hospitalar no dia seguinte à cirurgia, sob as devidas orientações médicas, como cuidado e limpeza da ferida operatória, troca de curativos e medicamentos analgésicos. Foi reavaliada após sete dias; o resultado cirúrgico estava adequado e a paciente referia sentir-se bem sem a lesão.

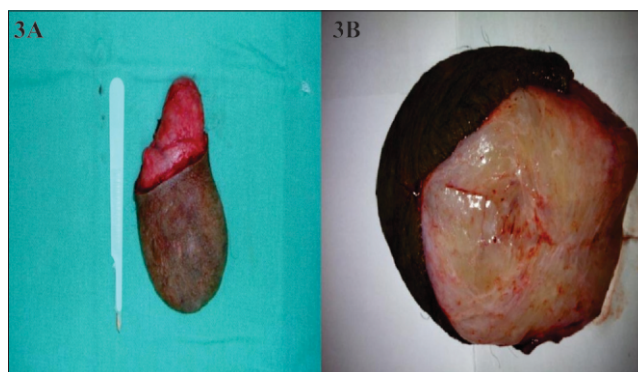
Figura 1. Tumoração em grande lábio vulvar direito

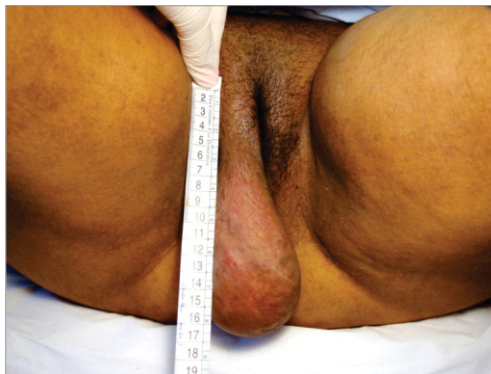

Figura 2A. Aspecto pré-operatório; 2B. Aspecto pós-operatório imediato.

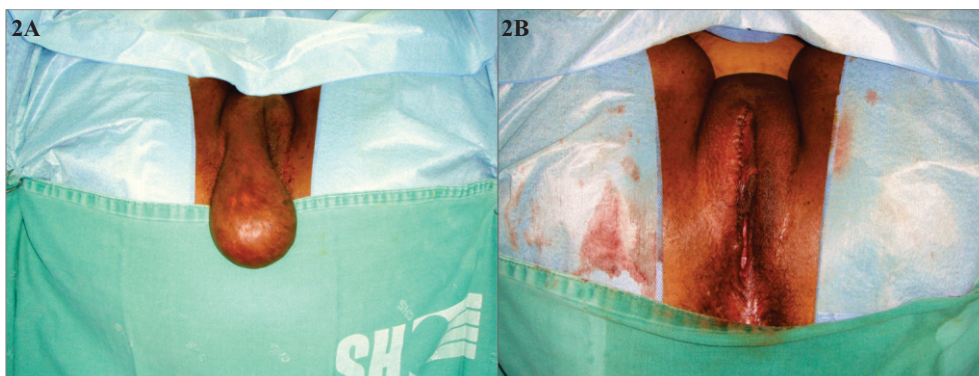

Figura 3A e 3B. Visão macroscópica da lesão totalmente ressecada



Obs.: figuras em cores disponíveis na versão *on line* desta revista (<http://revistas.pucsp.br/rfcm>s).

DISCUSSÃO

O pólipo fibroepitelial é uma neoplasia epitelial benigna que pode representar fonte significativa de desconforto psicológico para o paciente, pois, muitas vezes, é confundido clinicamente com tumor maligno, sendo o exame histológico frequentemente necessário para estabelecer o diagnóstico definitivo.¹ O estudo anatomopatológico, inclusive, mostra-se superior a outros exames subsidiários, como a ultrassonografia, que pode não ser favorável para que o diagnóstico correto seja estabelecido.

Sua etiologia ainda é desconhecida, mas a não existência de um limite claro entre a lesão e o tecido adjacente reforça a ideia de que se trata mais de um processo reativo que neoplásico.³⁻⁶ No entanto, parece estar relacionado à obesidade e ao *Diabetes mellitus* tipo II.⁷ Também foram encontrados casos associados à resistência à insulina,⁸ dislipidemia, hipertensão arterial e proteína C-reativa elevada.⁹ Sua relação com infecções, como, por exemplo, o papilomavírus humano, nunca foi relatada. Além disso, estímulos hormonais parecem também ter um papel

importante em sua patogênese, o que poderia justificar sua maior prevalência em idades reprodutivas.¹⁰

Normalmente, os pólipos se localizam em região axilar, colo e tronco,¹ sendo que sua ocorrência no trato genital feminino parece ser justificada pelo desenvolvimento do estroma mixoide subepitelial dessa região.³⁻⁶ Podem aparecer em todo trato genital inferior, mas são mais frequentes na vagina (55%), na vulva (24%) e, por último, na cérvix uterina (21%).¹¹ Assim, enquanto a literatura aponta a vagina como principal sítio de surgimento, o caso em questão mostra uma lesão na vulva, local menos comum de aparecimento do pólipo fibroepitelial. Porém, o predomínio do pólipo em uma ou outra região não mostra diferença significativa quanto à sua evolução, a não ser pela localização propriamente dita.

O aspecto macroscópico é importante para o diagnóstico diferencial com outras entidades que são semelhantes morfológicamente, mas com comportamento mais agressivo que os pólipos fibroepiteliais. Eles são descritos como formações polipoides ou pediculadas, sendo o tamanho bastante variável.² São descritas três formas diferentes: pequenas pápulas com cerca de 1 a 2 mm de diâmetro, encontradas, em geral, nas axilas e no tronco; lesões filiformes únicas ou múltiplas de 2 a 5 mm, encontradas em outras regiões do corpo; e grandes tumorações pediculadas, principalmente na parte inferior do corpo, como a que observamos nesta paciente,¹² o que não deixou dúvidas quanto à sua particularidade, uma vez que dimensões de 15 cm estão extremamente acima da média relatada para este tipo de lesão. Geralmente são assintomáticos, sendo diagnosticados pela própria paciente, mas podem apresentar manifestações clínicas, como irritação da área, principalmente em obesas. Além disso, ulcerações podem estar presentes quando o pólipo apresentar grandes dimensões, já representando um comprometimento vascular.¹³ Histologicamente esses tumores são fibrovasculares, com estroma rico em colágeno, podendo apresentar uma reação inflamatória crônica leve. Raramente apresentam atipias celulares.¹³ Seu componente vascular é formado por vasos de paredes delgadas que correm em seu trajeto longitudinal. Não é incomum a ocorrência de necrose isquêmica consequente à torção das grandes lesões pediculadas. O epitélio é queratinizado, podendo apresentar acantose, papilomatose e hiperqueratose.¹³⁻¹⁷ Portanto, o pólipo fibroepitelial é uma doença benigna, mas, para isso, o diagnóstico correto deve ser realizado baseado na história clínica e nos exames macro e microscópico da lesão apresentada.¹

O diagnóstico diferencial desses pólipos pode ser feito com neurofibromatose, lipoma, hérnia inguinal, fibroma, fibromioma, podendo até serem confundidos com condilomas. Seu prognóstico é bastante satisfatório, com conduta conservadora na maioria das vezes, quando pequenas e pediculadas, optando-se pelo manejo cirúrgico e ressecção total, por razões estéticas ou por complicações, quando apresentam dimensões maiores, como foi o do pólipo relatado.¹⁷⁻¹⁹

REFERÊNCIAS

- Mihm MC, Murphy GF, Sellheyer K. A pele: tumores epiteliais benignos. In: Abbas AK, Fausto N, Kumar V, editores. *Roobins & Cotran: patologia: bases patológicas das doenças*. Rio de Janeiro: Elsevier; 2005. p. 1283-329.
- Schorge JO, Schaffer JI, Halvorson LM, Hoffman BL, Bradshaw KD, Cunningham FG. *Williams ginecologia*. 1ª ed. Mexico: McGraw Hill; 2009. p. 95.
- Wallach SJ. Approach to the giant acrochordon. *Fem Pelvic Med Recons Surg*. 2010;16(Suppl):S34.
- Elliot GB, Elliot JDA. Superficial stromal reactions of lower genital tract. *Arch Pathol*. 1973;95:100-1.
- Clement PB. Multinucleated stromal giant cells of the uterine cervix. *Arch Pathol Lab Med*. 1985;109:200-2.
- Abdul-Karim FW, Cohen RE. Atypical stromal cells of lower female genital tract. *Histopathology*. 1990;17:249-53.
- Halvorsen TB, Johannesen E. Fibroepithelial polyps of the vagina: are they old granulation tissue polyps? *J Clin Pathol*. 1992;45:235-40.
- Rasi A, Arabshahi SR, Shahbazi N. Skin tag as a cutaneous marker for impaired carbohydrate metabolism: a case-control study. *Int J Dermatol*. 2007;46:1155-9.
- Tamega A, Aranha AM, Guiotoku MM, Miot LD, Miot HA. Association between skin tags and insulin resistance. *Ann Bras Dermatol*. 2010;85:25-31.
- Sari R, Akman A, Alpsoy E, Balci MK. The metabolic profile in patients with skin tags. *Clin Exp Med*. 2010;10(3):193-7.
- Nucci MR, Fletcher CD. Fibroepithelial stromal polyps of vulvovaginal tissue: from the banal to the bizarre. *Pathol Case Rev*. 1998;3:151-7.
- Nucci MR, Young RH, Fletcher CD. Cellular pseudosarcomatous fibroepithelial stromal polyps of the lower female genital tract: an underrecognized lesion often misdiagnosed as sarcoma. *Am J Surg Pathol*. 2000;24:231-40.
- Lever WF. Tumors of fibrous tissue. In: Lever WF, Schaumburg-Lever G. *Histopathology of the skin*. 7th ed. Philadelphia: Lippincott; 1990. p. 664-5.
- Wilkinson EJ, Stone IK. *Atlas of vulvar disease*. 2nd ed. Philadelphia: Lippincott Williams & Wilkins; 2008. chap.7, p. 105-6.
- Kaufman RH, Faro S. *Benign disease of the vulva and vagina*. 4th ed. Saint Louis: Mosby; 1994. p. 168.
- Fu YS. *Pathology of the uterus, cervix, vagina and vulva*. 2nd ed. Philadelphia: Saunders; 2002. chap. 7, p. 232-4.
- Nevada MH, Bhat PRB, Rao SV. Large fibroepithelial polyp of vulva: case report. *Case Rep Dermatol Med*. 2011;article Id273181.
- Lopes Filho LL, Lopes IMRS, Gonçalves Neto TR, Lopes LRS. Fibroma mole gigante de localização vulvar: relato de caso. *Surg Cosmet Dermatol*. 2012; 4(2):200-2.
- Martínez SB, Valencia CVO, Castellanos MMA, Camacho FJC. Pólipo fibroepitelial de la vulva (acrochordon) - presentación de un caso y revisión de la literatura. *Arch Méd Actual Tracto Genit Inferior*. 2011;III(4):5-8.