

CINEANGIOCORONARIOGRAFIA DE RUPTURA CARDÍACA EXTERNA PÓS INFARTO

José Roberto Maiello*

Paciente de 61 anos com infarto agudo do miocárdio de parede inferior, apresentou ruptura cardíaca externa com formação de pseudo aneurisma tamponado com coágulo.

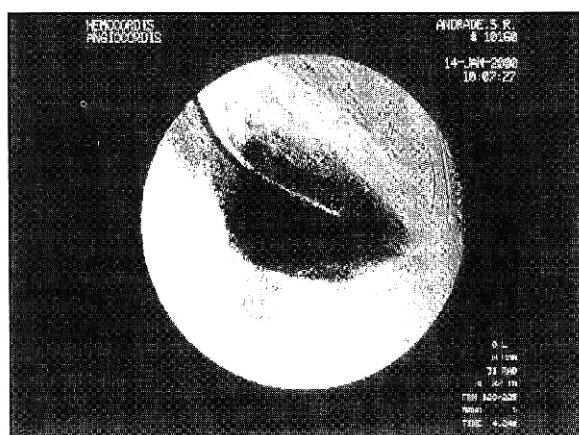

Figura 1 - Diástole-projeção oblíqua direita.

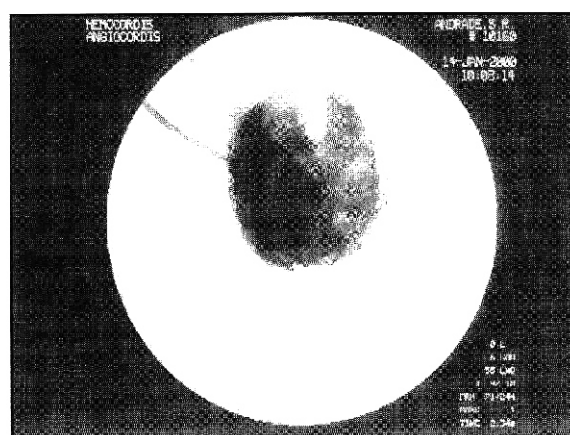


Figura 3 - Diástole-projeção oblíqua esquerda.

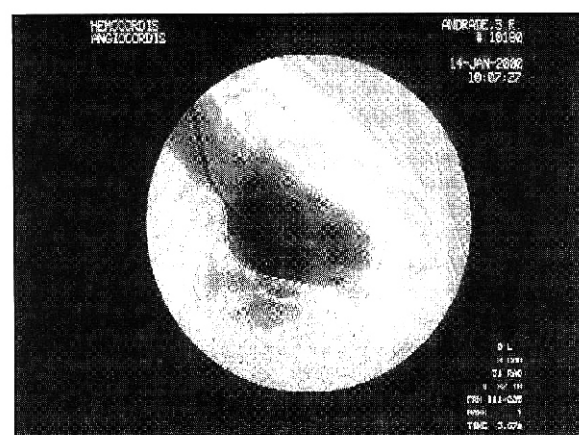


Figura 2 - Sístole-projeção oblíqua direita.

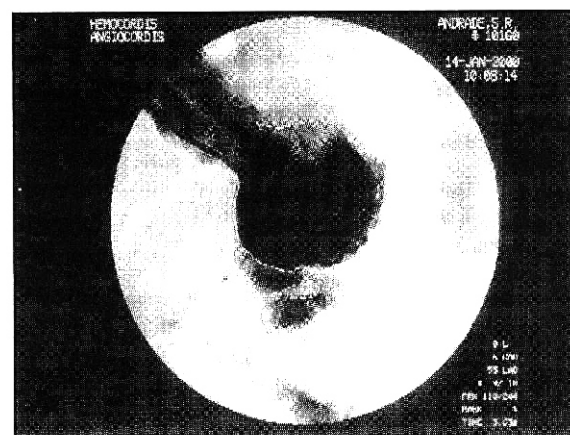


Figura 4 - Sístole-projeção oblíqua esquerda.