

**CÁLCULO NA PELVE RENAL E POLO SUPERIOR ESQUERDO**  
*CALCULUS IN THE RENAL PELVIS AND SUPERIOR LEFT POLE*

Rafael Pauletti Gonçalves<sup>1</sup>, Marcelo Mai Jurado<sup>1</sup>, Rafael Alcaraz<sup>1</sup>, Pedro Henrique Serafim<sup>1</sup>, Jose Henrique Di Giovanni<sup>1</sup>, Fabio Trostdorf<sup>1</sup>, Saul Gun<sup>2</sup>

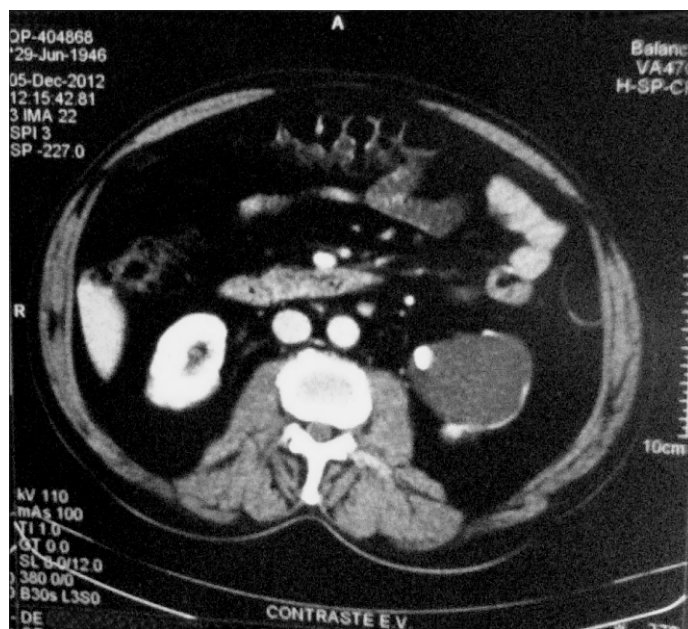


Figura 1. Tomografia computadorizada mostrando perda de parênquima renal com destruição da arquitetura da pelve renal, hidronefrose e cálculo em pelve renal.

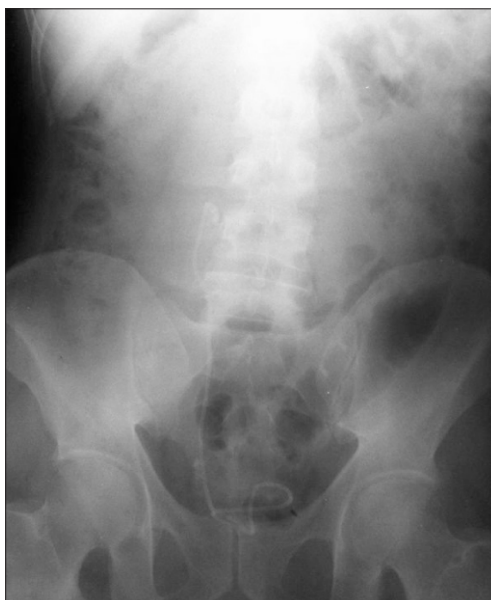

Figura 2. Cintilografia renal DTPA/DMSA mostrando ausência de captação do rim esquerdo e exclusão renal