

## SÍNDROME DO NEVO BASOCELULAR

Débora Regina Cunha Simis,<sup>1</sup> Érica Romanoff Almeida,<sup>3</sup> Tatiana Simis,<sup>3</sup> Maria de Lourdes Peris Barbo,<sup>2</sup>  
Ana Paula Silva Azevedo<sup>3</sup>

### CRITÉRIOS DIAGNÓSTICOS PARA A SNBC<sup>(3,4)</sup>

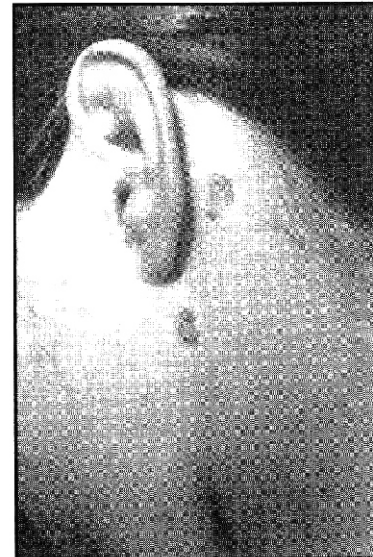
O diagnóstico é realizado na presença de dois critérios maiores ou um maior e dois menores.

#### CRITÉRIOS MAIORES

1. Mais de 2 CBC ou um antes dos 20 anos de idade
2. Cistos odontogênicos da mandíbula
3. Três ou mais depressões puntiformes palmo-plantares
4. Calcificação da foice do cérebro
5. Costelas bífidas ou fundidas
6. Parentesco de primeiro grau com portador da SNBC

#### CRITÉRIOS MENORES

1. Macrocefalia
2. Malformações congênitas: bossa frontal, hipertelorismo ocular moderado a severo, "coarse face"(fascies adenóide).
3. Outras malformações ósseas:
4. Anormalidades radiológicas:
5. Fibroma ovariano
6. Meduloblastoma



**Figura 1:** região retroauricular esquerda, duas lesões eritemato-pigmentadas, medindo aproximadamente 0,5x1,0cm.

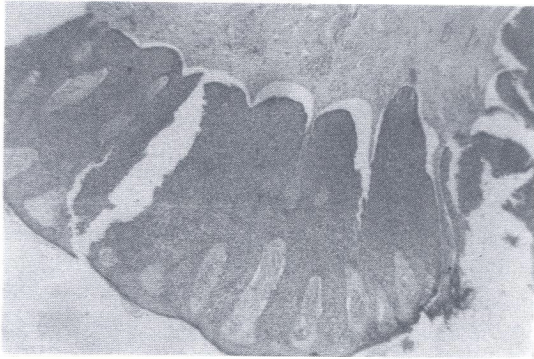
---

**Rev. Fac. Ciênc. Méd. Sorocaba, v. 2, n. 2, p. 30-31, 2000**

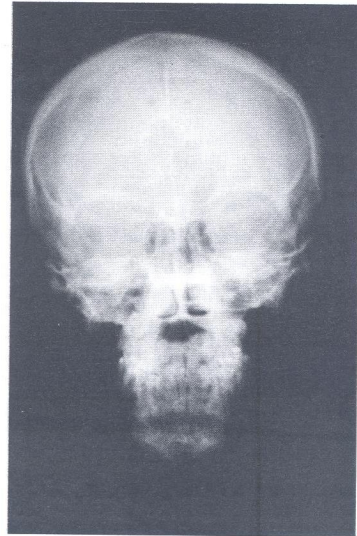
<sup>1</sup> Professora Assistente do Depto de Medicina do CCMB/PUC-SP.

<sup>2</sup> Professora Assistente do Depto de Morfologia e Patologia do CCMB/PUC-SP.

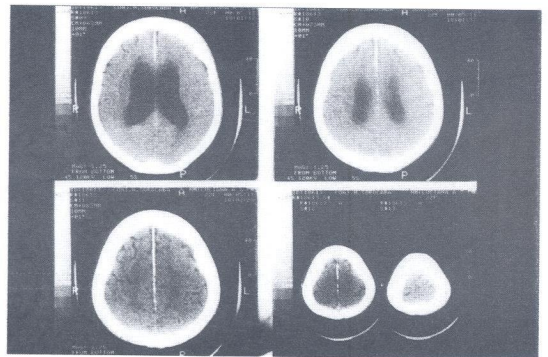
<sup>3</sup> Graduandos do Curso de Medicina



**Figura 2:** foto evidenciando múltiplos carcinomas basocelulares de diferentes características em dorso. Lesões eritemato-pigmentadas com bordas perláceas, lesões com aspecto cicatricial e pápulas da cor da pele.



**Figura 3:** a radiografia mostra extensa calcificação da foixe (nas setas), calcificações da fenda do cerebelo e calcificações dos corpos de Pachioni.



**Figura 4 :** tomografia mostrando alargamento dos ventrículos laterais. (hidrocefalia não comunicante).