

## **SÍNDROME DA VEIA CAVA SUPERIOR** *SUPERIOR VENA CAVA SYNDROME*

Gustavo Nader Marta<sup>1</sup>, Samir Abdallah Hanna<sup>2</sup>, João Luis Fernandes da Silva<sup>3</sup>

A síndrome da veia cava superior (SVCS) é caracterizada pelo conjunto das manifestações decorrentes da diminuição do fluxo sanguíneo pela veia cava superior para o átrio direito.

A determinação da gravidade da síndrome está relacionada com a velocidade deste bloqueio e sua localização em relação à veia ázigos.

A maior parte dos casos de SVCS é decorrente de tumores dentre os quais se destacam as neoplasias de pulmão (adenocarcinoma, pequenas células, não pequenas células e escamoso) e doenças malignas do mediastino. Fibroses mediastinais e trombozes relacionadas a cateteres são os

responsáveis pela maioria das causas restantes.

Os sinais e sintomas mais comumente observados são: edema cervicofacial, pletora facial, dispnéia, turgência venosa cervical, edema de membros superiores e periesofágico, dor torácica, disfagia, circulação colateral em parede torácica, obnubilção e coma.

O tratamento empregado na SVCS é dependente da etiologia da enfermidade. Para os casos específicos de tumoração maligna, suporte clínico com corticóide e diuréticos, radioterapia, quimioterapia, angioplastia com stent endovascular, anticoagulação e cirurgia intervencionista são opções disponíveis a serem consideradas.

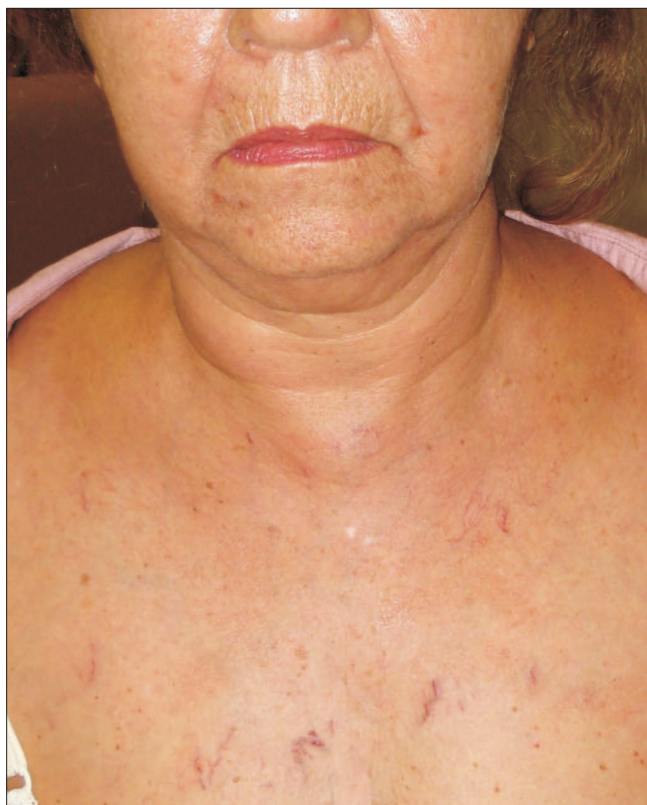

Figura 1. Imagem de uma paciente com diagnóstico de adenocarcinoma de pulmão em que possível observar a presença de sinais típicos da SVCS: distensão das veias cervicais, edema de face e pescoço e circulação colateral torácica.

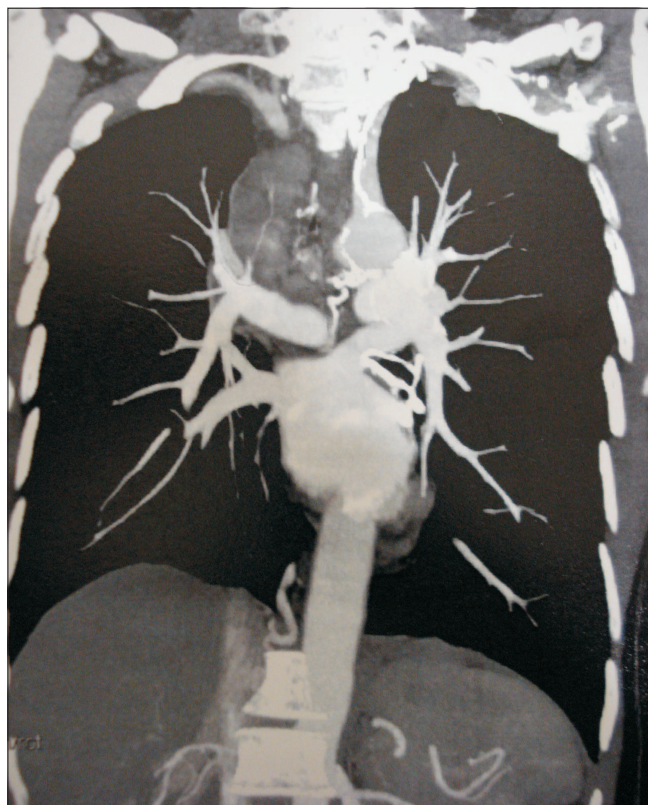


Figura 2. Angiotomografia de tórax em reconstrução coronal mostrando neoplasias pulmonar com intenso envolvimento dos vasos da base no mediastino.

**Rev. Fac. Ciênc. Méd. Sorocaba, v. 12, n. 1, p. 31, 2010**

1 - Médico residente em Radioterapia - Centro de Oncologia do Hospital Sírio-Libanês

2 - Médico assistente e preceptor do Depto. de Radioterapia - Centro de Oncologia do Hospital Sírio-Libanês

3 - Médico coordenador do Depto. de Radioterapia - Centro de Oncologia do Hospital Sírio-Libanês

Recebido em 10/10/2009. Aceito para publicação em 11/1/2010.

Contato: gnmarta@uol.com.br