

## O METOTREXATE NO TRATAMENTO DA PREENHEZ ECTÓPICA ÍNTEGRA - RELATO DE CASO

Eduardo B. Coscia<sup>1</sup>, Kátia Lucatto Baida<sup>1</sup>, Alexandre Vicente de Andrade<sup>2</sup>, Antonio Rozas<sup>3</sup>

### RESUMO

Este trabalho é baseado no relato de caso de uma paciente com diagnóstico de prenhez ectópica íntegra, submetida à terapêutica com dose única de metotrexate por via intramuscular. O diagnóstico de prenhez ectópica íntegra, um dos mais difíceis na obstetrícia clássica, vem sendo facilitado com o avanço dos métodos prope-dêuticos atuais, constituídos principalmente pela tecnologia eco-gráfica e dosagens bioquímicas pelo radioimunoensaio. Neste presente caso, utilizamos a ultrassonografia transvaginal e a dosagem sérica de gonadotrofina coriônica (b-hCG). Com o auxílio destes exames fizemos o diagnóstico precoce de acerto, fundamental para o resultado terapêutico alcançado. O uso do metotrexate por via intramuscular é uma ótima opção no tratamento da prenhez ectópica íntegra, com preservação da anatomia tubária e, conseqüentemente, da fertilidade.

**Descritores:** metotrexato, gravidez ectópica.

Rev. Fac. Ciênc. Méd. Sorocaba, v. 1, n. 2, p. 51-52, 1999

### INTRODUÇÃO

Prenhez ectópica é o termo utilizado para designar a implantação do ovo fora da cavidade endometrial. Seu estudo reveste-se de grande importância devido aos seguintes fatos: incidência cada vez mais elevada; alto percentual de esterilidade e elevada taxa de morte materna<sup>3</sup>. Estima-se, nos Estados Unidos, que o número de casos de prenhez ectópica atingiu nos últimos 20 anos a proporção de uma em cada cem gravidezes normais<sup>1</sup>.

No que diz respeito à terapêutica medicamentosa da prenhez ectópica, esta surgiu com o uso do metotrexate, um antagonista do ácido fólico que se liga ao sítio catalítico da dihidrofolato-redutase, interrompendo a síntese do nucleotídeo de purina timidilato e dos aminoácidos serina e metionina. Deste modo interfere com a síntese de DNA e a multiplicação celular. É na sensibilidade extrema do tecido trofoblástico ao metotrexate que se baseia a sua utilização no tratamento da prenhez ectópica<sup>2</sup>.

### OBJETIVO

O objetivo deste relato de caso consiste em mostrar a utilização e eficácia do metotrexate como opção ao tratamento cirúrgico clássico da prenhez ectópica íntegra, descrevendo passo a passo a evolução clínica da paciente.

O sucesso da terapêutica foi demonstrado em dois aspectos:

- declínio gradativo dos níveis de beta-hCG, indicativo da diminuição da atividade trofoblástica;
- manutenção da anatomia tubária, verificada através de histerosalpingografia posterior.

### CASO CLÍNICO

D.B.S., 22 anos, branca, casada há 1 ano e 4 meses. Nesse período não evitou gravidez e nunca fez uso de anticoncepcional hormonal. Eumenorreica, apresentou atraso menstrual há 12 dias. Há 2 dias começou a apresentar dor em FID, surda, contínua, com irradiação para a perna direita, sem relação com a micção ou evacuação, piorando ao pisar forte no chão. Teste de gravidez positivo. Na noite anterior, apresentou sangramento vaginal escuro, com coágulos pequenos.

Ao exame clínico apresenta-se em bom estado geral, sem alteração dos sinais vitais. A palpação abdominal profunda revela dor de fraca intensidade na fossa ilíaca direita (FID).

O exame especular mostra o colo uterino desviado para a esquerda, discretamente vinhoso, bem epitelizado. Ao toque bimanual o colo uterino tem consistência normal, desviado moderadamente para a esquerda. Ao ser impulsionado, a paciente refere dor discreta na FID. O útero apresenta-se em anteversoflexão, discretamente aumentado de volume. À esquerda, paramétrios e anexos sem anormalidades. À direita, paramétrios livres, dor moderada, e discreta sensação de empastamento anexial. A ultrassonografia pélvica transvaginal mostrou saco gestacional em trompa D medindo 1,64 x 1,67 x 1,68 cm. Diante do quadro clínico e ultrassonográfico, o diagnóstico final foi de prenhez ectópica íntegra. Após consentimento do casal e da mãe da paciente, optamos por tratamento conservador clínico com metotrexate na dose única de 50 mg/m<sup>2</sup>, por via intramuscular. A paciente foi acompanhada inicialmente por 27 dias, até o retorno da menstruação, com exame clínico-ginecológico, dosagens seriadas da fração beta da gonadotrofina coriônica (gráfico 1) e ultrassonografias transvaginal. Após 4 meses foi realizado uma histerosalpingografia onde ambos os ós-

Trabalho realizado na Faculdade de Ciências Médicas - CCMB / PUC-SP

<sup>1</sup> Médicos residentes de Ginecologia e Obstetrícia.

<sup>2</sup> Auxiliar de ensino do Depto. de Cirurgia.

<sup>3</sup> Professor titular do Depto. de Cirurgia.

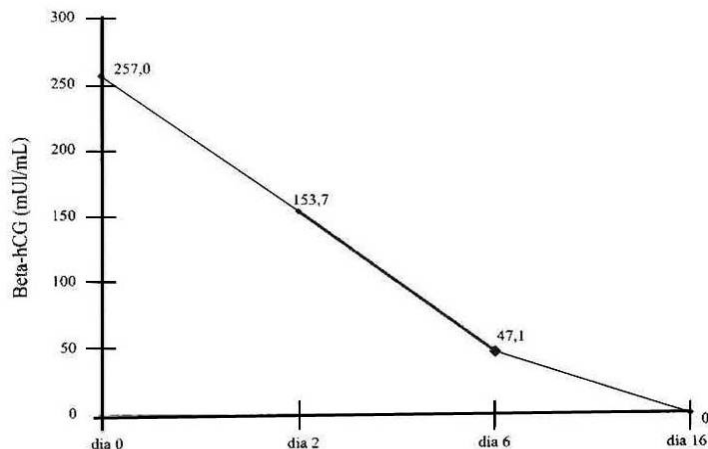
Correspondência: Eduardo B. Coscia  
Rua Conde D'Eu, 181 - Sorocaba - SP, CEP 18030-210  
e-mail: alexvand@dglnet.com.br

Recebido em 12/07/1999

Aceito para publicação em 10/11/1999

tios tubéreos mostraram-se permeáveis à passagem do contraste, as tubas opacificaram-se praticamente em toda a sua extensão e exibindo calibre normal e contornos regulares. A paciente engravidou após 14 meses, com gestação tópica que evoluiu sem intercorrências, dando à luz por parto cesáreo, quando foram observadas tubas de aspecto normal.

Gráfico 01 - Evolução da dosagem da fração beta da gonadotrofina coriônica, a partir da administração do metotrexate.



## DISCUSSÃO

No passado o tratamento da gravidez ectópica era eminentemente cirúrgico. Com a utilização de medicamentos como o metotrexate, um novo rumo foi dado à terapêutica desta patologia.

O aprimoramento dos métodos propedêuticos nos dá a oportunidade de um diagnóstico mais precoce, condição fundamental para uma terapêutica conservadora no sentido de preservar a função tubária. Por este motivo, a ultrassonografia via vaginal assume um papel importante, pois define com mais precisão, em relação à ultrassonografia abdominal, a presença ou ausência de saco gestacional tópico em gravidezes iniciais. Além disso, possibilita avaliar com melhor definição as regiões anexiais, principal sede da prenhez ectópica.

Outra condição fundamental para o diagnóstico precoce desta patologia é a possibilidade de realização de dosagens seriadas quantitativas da gonadotrofina coriônica em sua fração beta. De maneira geral, nas gestações tópicas sem intercorrências, os níveis de beta-hCG dobram a cada 48 horas; enquanto que, nas gestações ectópicas a velocidade de aumento destes níveis são menores. Além disso a gonadotrofina coriônica está aumentada antes mesmo do saco ovular ser visível à ultrassonografia, e retorna aos níveis pré-gravídicos antes do desaparecimento da massa anexial pelo exame ultrassonográfico. No entanto, é no seguimento das pacientes tratadas clinicamente que a dosagem seriada do beta-hCG assume seu papel fundamental, como mostrado no caso relatado. A queda gradativa dos níveis hormonais após a administração do metotrexate é o melhor marcador no controle da atividade trofoblástica. Em cerca de 50% dos casos pode haver um aumento de até 25% nos níveis de beta-hCG na primeira semana, fato este que se deve a dois fatores: incremento do metabolismo do hormônio pelo metotrexate e à destruição trofoblástica que se segue, aumentando o *pool* sistêmico. O conhecimento deste fato é importante para não ser entendido como falha terapêutica. A manutenção de níveis elevados após uma semana da administração

da droga, pode ser indicativo da necessidade de repetição do tratamento nas mesmas doses iniciais. O retorno aos níveis pré-gravídicos ocorrem geralmente em 30 dias.

A opção pela via de administração em dosagem única de 50 mg/m<sup>2</sup>, está amparada pela literatura sobre o assunto, mostrando altos índices de cura, com poucos efeitos colaterais e baixo custo do tratamento com a dose utilizada.<sup>2</sup>

## CONCLUSÕES

No caso apresentado, a utilização do metotrexate mostrou ser eficaz, sem necessidade de tratamento cirúrgico. A dose utilizada levou à regressão do tecido trofoblástico em um curto espaço de tempo, com retorno dos níveis pré-gravídicos de beta-hCG 16 dias após a administração da droga. Não houve efeitos colaterais importantes.

A histerosalpingografia realizada cerca de 4 meses após mostrou a preservação da anatomia tubárea, com provável, embora não garantida, manutenção de sua função.

## SUMMARY

“The methotrexate in the integral ectopic pregnancy treatment - a case report”

This essay is based on a patient case with diagnosis of integral ectopic pregnancy treated with a single dose of methotrexate by intra-muscle injection. The diagnosis of integral ectopic pregnancy (one of the most difficult in obstetrics) has become easier by the improvement of update diagnostic tests, specially the ultrasonography and biochemistry radioimmunoassay. In this specific case we used the abdominal ultrasonography and serum gonadotrophine levels (b-hCG) to make a early diagnosis, basic for the best methotrexate treatment results. The methotrexate therapy by intra-muscle injection via is an excellent option for integral ectopic pregnancy treatment, with the preservation of the tubal anatomy and the prevention for future infertility.

**Key-words:** methotrexate; pregnancy, ectopic.

## REFERÊNCIAS BIBLIOGRÁFICAS

- 1- CUNNINGHAM, F. G.; MACDONALD, P. C.; GANT, N. F.; et al. - *Willians Obstretics*. 20 ed. Connecticut : Appleton & Lange, 1997. p. 607 - 34.
- 2- ELITO, JR. J. - *O metotrexate no tratamento sistêmico da prenhez ectópica integra incipiente*. São Paulo, 1995. (Tese de mestrado) - Universidade Federal de São Paulo - Escola Paulista de Medicina.
- 3- MATHIAS, L. Gravidez Ectópica. In : Halbe, H. W. *Tratado de ginecologia*. 2 ed. São Paulo: Roca, 1995, v. 1, p. 919 - 27.