

ANEURISMA DA PAREDE DO VENTRÍCULO ESQUERDO PÓS-INFARTO
POST-INFARCTION LEFT VENTRICLE WALL ANEURYSM

Emerson de Albuquerque Seixas¹, Hudson Hübner França¹, Jose Roberto Maiello¹, Fábio Kanamaru²

Aneurisma de parede anterior e apical do ventrículo esquerdo à ventriculografia, consequente à oclusão da descendente anterior. Equivalente no eletrocardiograma de supradesnivelamento do segmento ST persistente nas derivações precordiais anteriores. (V2 a V6, DI e a VL)

Presença no exame clínico de pulsação no precórdio na linha hemiclavicular esquerda.

Ecocardiograma da evolução clínica com fração de ejeção de 28% e presença de trombo apical no ventrículo esquerdo.

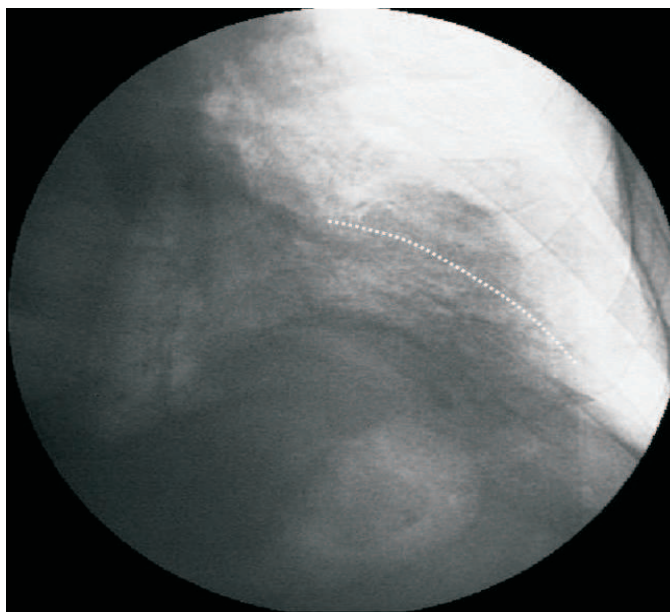


Figura 1. Abaulamento da parede ventricular esquerda

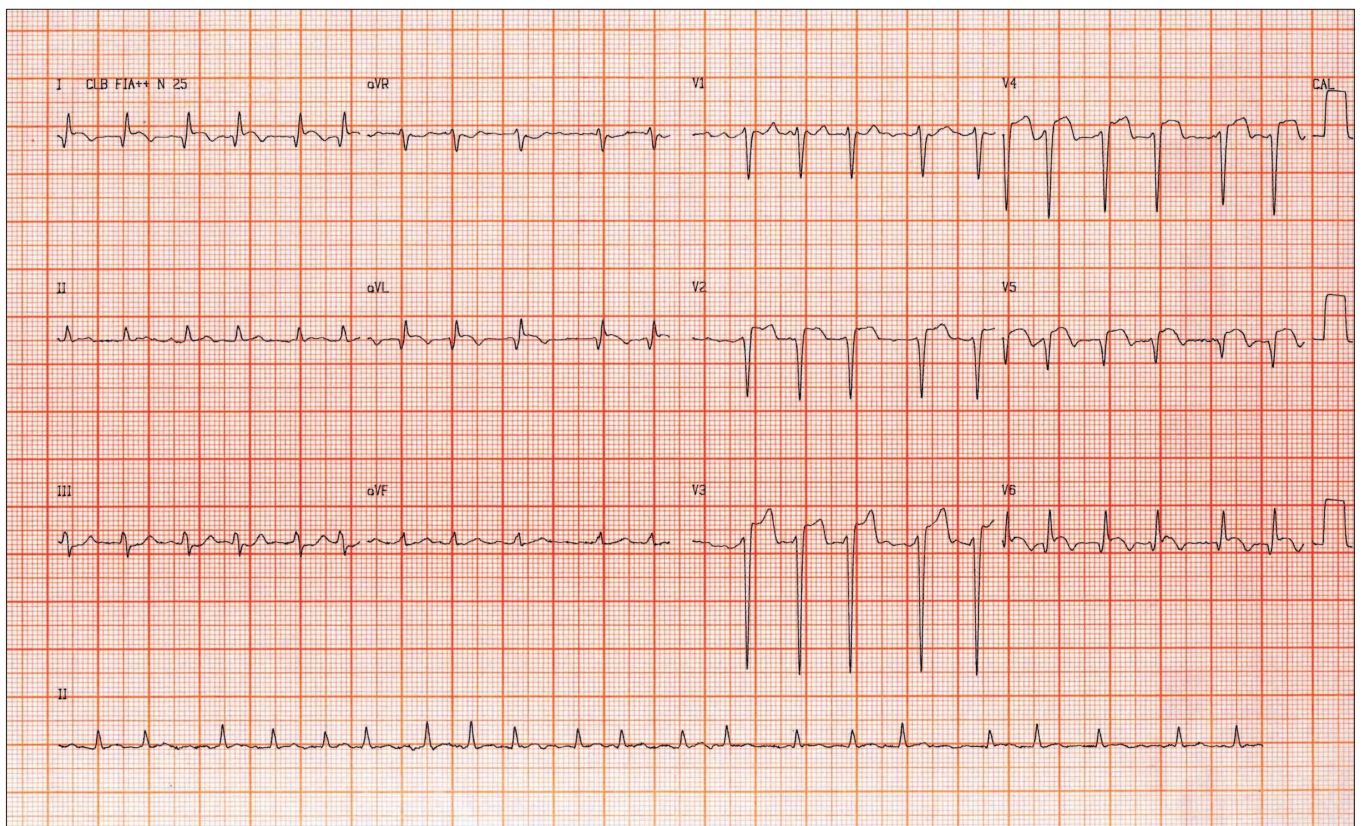


Figura 2. Desnívelamento persistente do segmento ST de V2 a V6