

Um Caso Clínico Exemplar

Lauro Martins Júnior*

IDENTIFICAÇÃO

C. F. Z., 41 anos, brasileira, feminina, casada, natural de Osasco (SP), procedente de Sorocaba, escriturária.

Atendida em 10 de janeiro 2005, com queixa de desconforto na região anterior do tórax e dor no ombro direito há alguns dias; a dor no ombro era intensa, piorava com o decúbito e melhorava com a posição ereta, em pé ou sentada. Negava outra sintomatologia como febre, dispnéia ou palpitações. Procurou serviço de emergência onde foi atendida por ortopedista que, após exame e RX do ombro, prescreveu antiinflamatório não hormonal injetável, com resposta analgésica praticamente nula. Além do medicamento, estava em uso de Amiodarona 200 mg/dia.

Nos antecedentes mórbidos, relata haver passado por cirurgia cardíaca no Hospital da Beneficência Portuguesa em São Paulo no dia 30 de novembro de 2004, para correção de defeito no septo inter atrial (CIA). A septoplastia foi realizada com sucesso, tendo alta dias após, com a medicação descrita.

Ao exame físico, mostrou-se em bom estado geral, fácies de dor, mucosas coradas, afebril. Curativo esternal de toracotomia apresentando boa cicatrização. A PA era 10x7cmHg, FC 80 bat/min, o ritmo cardíaco era regular. Hiperfonese discreta de P2, sem desdobramento. Não se ouviram ruídos anormais – sopros ou atrito pericárdico. O abdome, os membros e o exame dos pulmões não revelaram alterações relevantes.

HIPÓTESES DIAGNÓSTICAS

a) Insuficiência Coronariana Aguda – presença de desconforto precordial em paciente sabidamente cardiopata; no entanto, a irradiação da dor para o ombro é pouco freqüente, bem como sua relação com a posição do tórax (piora com o decúbito, melhora com a posição ereta). A dor da insuficiência coronariana se irradia para os membros superiores, mandíbula, dorso e pescoço.

b) Pneumopatia – a estrutura sensível do pulmão é a PLEURA; a dor não era respiratório- dependente, faltavam sinais semiológicos no exame pulmonar (atrito, frêmito pleural, ruídos adventícios).

c) Embolia pulmonar – a ausência de dispnéia, a localização da OMALGIA, ausência de alterações no exame cardiológico, como arritmias, falam con-

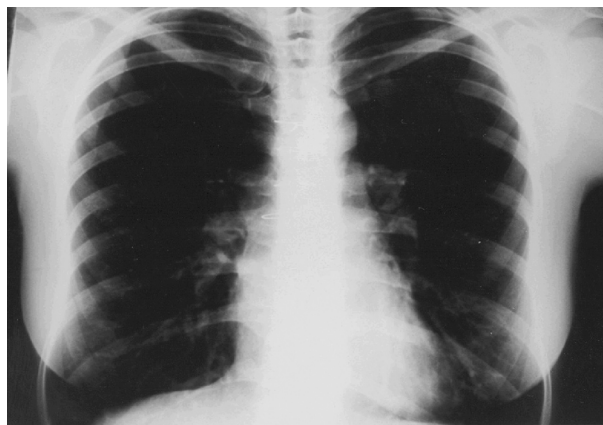
tra esta hipótese.

d) Dor reumática – foi a hipótese do ortopedista, que inclusive motivou a prescrição do analgésico potente, que foi ineficaz.

e) Pericardite aguda – a relação com a posição do tórax, dado fundamental na anamnese, ao lado dos antecedentes mórbidos da paciente, tornam esta a hipótese mais provável.

EXAMES SUBSIDIÁRIOS

- ECG – ritmo sinusal regular, complexos de baixa voltagem, alterações da repolarização ventricular de v1 a v4 – ondas T negativas. O segmento ST não mostrava alterações.
- Rx tórax – não se detectaram alterações pleuropulmonares de relevância; área cardíaca aumentada +++/4+.
- ECOCARDIOGRAMA – Derrame pericárdico moderado, envolvendo todo o coração, sem sinais de restrição ao enchimento ventricular.



EVOLUÇÃO

Com o diagnóstico de Pericardite Aguda pós pericardiotomia, foi medicada com Prednisona – 40 mg/dia, mantendo-se analgésico não hormonal. A dor no ombro foi dramaticamente reduzida no primeiro dia, praticamente desaparecendo no segundo dia da medicação, não mais necessitando do analgésico.

Após uma semana, repetiram-se a radiografia do tórax (ver ilustrações) e o ecocardiograma. O controle radiológico revelou área cardíaca normal. O Ecocardiograma mostrou ausência de derrame pericárdico e as medidas das cavidades normais, com

QUAL O DIAGNÓSTICO?

imagem sugestiva de “patch” no septo inter atrial sem evidência de “shunt” ao color doppler.

O ECG de controle, 1 mês após o início da medicação, manteve-se inalterado em relação ao primeiro.

A dose da Prednisona foi progressivamente reduzida, mantendo-se a paciente assintomática durante toda a evolução.

O pericárdio pode ser comprometido, entre os demais agentes agressores (neoplasias, infecções, distúrbios metabólicos, mesenquimopatias, radiações, infarto do miocárdio), também pelo trauma.

Trata-se de fator etiológico que vem ganhando relevo, em parte pela importância crescente das causas externas de morbimortalidade: acidentes de trânsito, aumento da violência urbana; também vem aumentando a frequência da intervenção dos agressores diretos, por meio dos processos de terapia ou diagnósticos: cateterismo cardíaco, implante de marcapassos, punções torácicas, entre outros.

COMENTÁRIOS

O caso aqui descrito é um claro exemplo de Pericardite Pós-Pericardiotomia. A sintomatologia surge algumas semanas após a operação cirúrgica, raramente meses após, com febre ou dor de início súbito, desconforto precordial, atrito pericárdico e alterações do E.C.G. características da pericardite aguda: supradesnível do segmento ST em quase todas as derivações, alterações inespecíficas da onda T; quando com derrame, o ECOCARDIOGRAMA e a radiografia do tórax auxiliam no diagnóstico.

Praticamente indistinguível da pericardite pós - IAM (síndrome de Dressler) do ponto de vista das manifestações clínicas, ao lado da boa resposta de ambas à CORTICOTERAPIA, sugere que sejam decorrentes de processo Auto Imune, hipersensibilidade a proteínas do pericárdio ou miocárdio, modificadas pela agressão.

REFERÊNCIA BIBLIOGRÁFICA

1. Hurst JW. O coração. 6ªed. Rio de Janeiro: Guanabara-Koogan, 1990.