





## Dissecção aórtica tipo B de Stanford: achado angiotomográfico atípico da arterite de Takayasu

*Stanford type B aortic dissection: an unusual angio-tomography find of Takayasu's arteritis*

Ítalo Emmanuel Lima Ferreira<sup>1</sup> , Camila Maria Formiga Dantas<sup>1</sup> ,  
Evânia Claudino Queiroga de Figueiredo<sup>1</sup> , Maria Nelice Medeiros Silva<sup>1</sup> 

Adolescente com história de edema agudo de pulmão, súbito e inexplicado, associado à hipertensão arterial resistente e à queixa de claudicação de extremidades, havia dois meses. À ectoscopia, apresentava assimetria de pressão e de pulso entre os membros superiores, sem sinais de instabilidade hemodinâmica ou de desconforto respiratório. Sem sopros audíveis. Exames complementares mostraram elevação dos níveis de provas de atividade inflamatória.

Aventada a hipótese diagnóstica de arterite de Takayasu, foi solicitada angiotomografia de aorta, que evidenciou lesão dissecante extensa de aorta abdominal, na altura de emergência das artérias renais, associada à estenose segmentar destas, com alteração do padrão de realce/impregnação do rim esquerdo. (Figura 1). Paciente permaneceu assintomática durante toda a internação, com corticoterapia imunossupressora e em rigoroso controle hipotensor.<sup>1,2</sup>

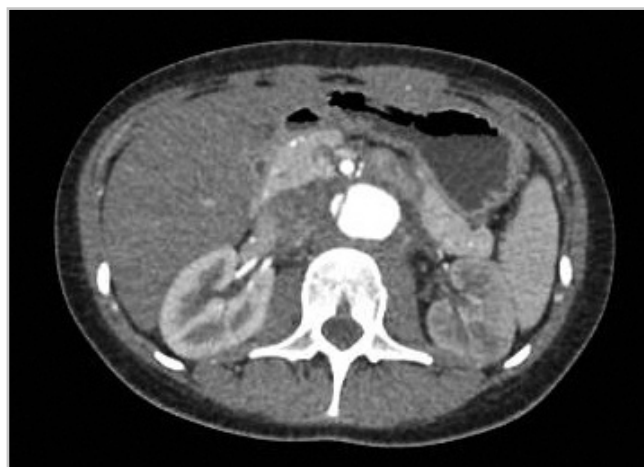

Figura 1. Angiotomografia de aorta toracoabdominal: corte axial.

### REFERÊNCIAS

1. Keser G, Direskeneli H, Aksu K. Management of Takayasu arteritis: a systematic review. *Rheumatology (Oxford)*. 2014;53(5):793-801. <http://doi.org/10.1093/rheumatology/ket320>
2. Mathew AJ, Goel R, Kumar S, Danda D. Childhood-onset Takayasu arteritis: an update. *Int J Rheum Dis*. 2016;19(2):116-26. <http://doi.org/10.1111/1756-185X.12718>

<sup>1</sup>Universidade Federal de Campina Grande. Hospital Universitário Alcides Carneiro – Campina Grande (PB), Brasil.  
Autor correspondente: Ítalo Emmanuel Lima Ferreira – Hospital Universitário Alcides Carneiro – Rua Carlos Chagas, S/N – CEP: 58400-398 – Campina Grande (PB), Brasil – E-mail: italoelima@gmail.com  
Recebido em 20/04/2018 – Aceito para publicação em 04/10/2018.

### Como citar este artigo:

Ferreira IEL, Dantas CME, Figueiredo ECQ, Silva MNM. Dissecção aórtica tipo B de Stanford: achado angiotomográfico atípico da arterite de Takayasu. *Rev Fac Ciênc Méd Sorocaba*. 2019;21(1):49. <http://doi.org/10.23925/1984-4840.2019v21i1a11>