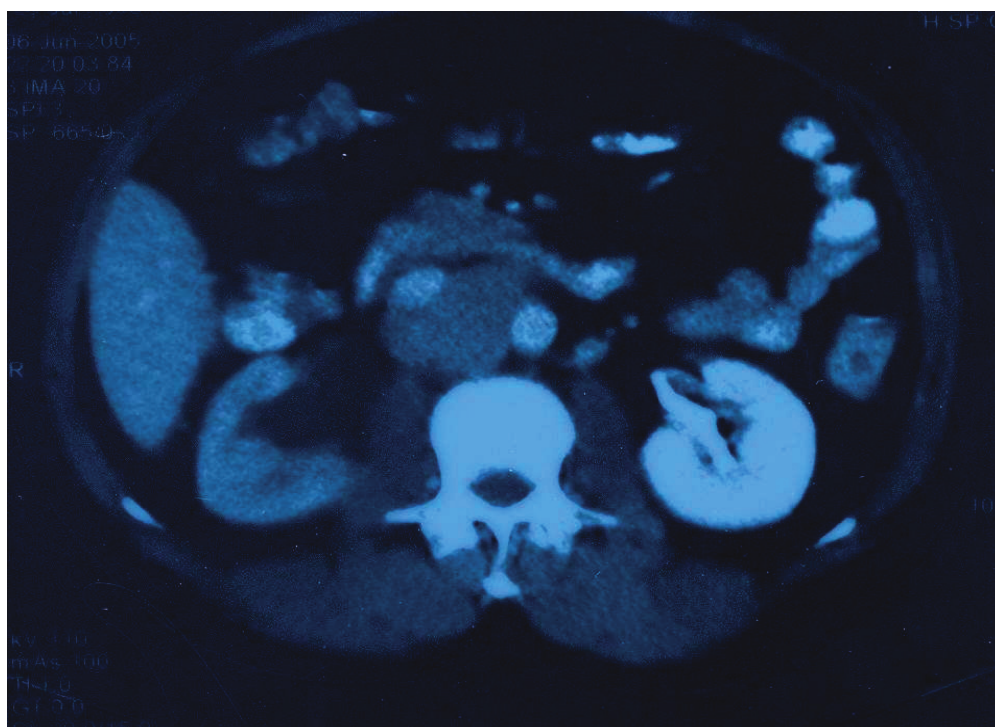
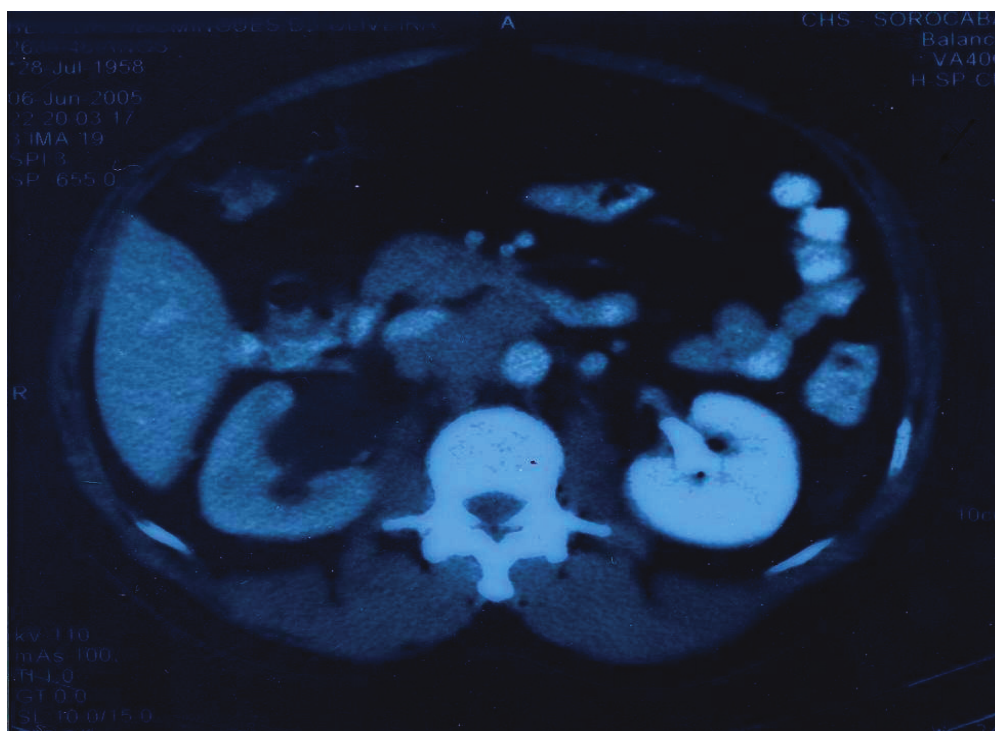


## Tumor Testicular

Saul Gun\*

Paciente masculino, branco, 28 anos. Tumor testicular misto com grande disseminação linfonodal aorto-cava abdominal (1) com compressão ureteral

à direita, provocando severa dilatação uretero-piolo renal do mesmo lado (2).



Rev. Fac. Ciênc. Méd. Sorocaba, v.7, n.3. p. 28, 2005

\* Professor do Departamento de Cirurgia

Recebido em 13/06/2005. Aceito para publicação em 13/07/2005.