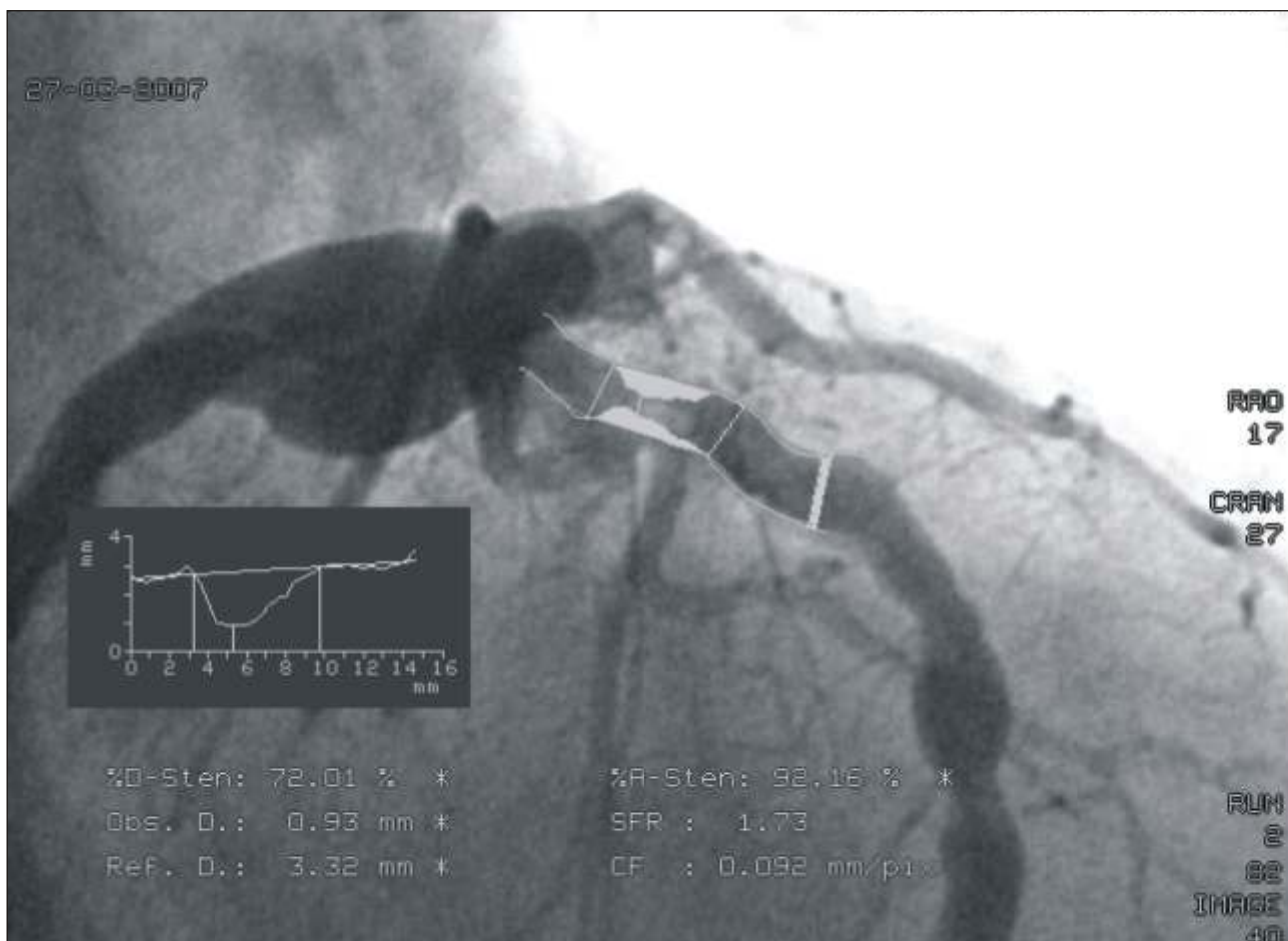


ECTASIA DA CORONÁRIA ESQUERDA
LEFT CORONARY ARTERY ECTASY

Emerson de Albuquerque Seixas*

Porção proximal da circunflexa e da descendente anterior exibem ectasia severa, ambos os vasos com

ateromatose difusa; nota-se lesão de 72% com imagem de trombo na porção proximal da descendente anterior.



Rev. Fac. Ciênc. Méd. Sorocaba, v. 9, n. 2, p. 22, 2007
* Médico da Hemodinâmica - Hospital Santa Lucinda/Sorocaba
Recebido em 17/5/2007. Aceito para publicação em 23/5/2007.
Contato:
Rua Piauí, 50
18.035-580 Sta. Terezinha Sorocaba/SP
Tel. (15) 3221-5454
Endereço eletrônico:emersondas@cardiol.br