

Errata - Reconstrução da Asa Nasal na Síndrome de Johanson Blizzard

Fernando Bray Beraldo* João Henrique Nunes Armani*
Edson Londono** Décio Portella Campos***
Hamilton Aleardo Gonella****

RESUMO

Os autores relatam o caso de uma paciente pediátrica (três anos) com aplasia das asas nasais, conseqüente à síndrome de Johanson-Blizzard. É descrita a utilização do retalho médio frontal bifurcado para reconstrução bilateral do forro e cobertura cutânea das asas nasais, obtendo bom resultado em um único tempo cirúrgico.

DESCRIPTORIOS: Anormalidades, Retalhos cirúrgicos, Reconstrução, Nariz, Síndrome.

ABSTRACT

This case is about a pediatric patient, 3 years old, with nasal wings aplasia, consequent to Johanson-Blizzard syndrome. A forked medial front flap use is described for the bilateral reconstruction of ceiling and cutaneous cover of nasal wings, having obtained a good result in a single surgical procedure.

KEY WORDS: Abnormalities, Surgical flaps, Reconstruction, Syndrome.

INTRODUÇÃO

Johanson e Blizzard¹ descreveram pela primeira vez, em 1971, uma entidade clínica caracterizada por aplasia das asas nasais, defeitos ectodérmicos em couro cabeludo e deficiência mental em graus variáveis. Posteriormente, foram descritos na literatura outros casos associados a essa síndrome; com outras anormalidades como: insuficiência pancreática exócrina², microcefalia, surdez, baixa estatura e doença pulmonar crônica.^{3,4} Atualmente, há na literatura 38 casos descritos.³

Essa síndrome, caracterizada por herança autossômica recessiva, apresenta-se com maior frequência entre pais consanguíneos.^{1,4}

Entre as características atribuídas, em todos os casos, foram descritas a insuficiência pancreática exócrina, a aplasia das asas nasais e ausência de dentição permanente. Outros sinais freqüentes são a agenesia do couro cabeludo, deficiência do crescimento e surdez. Dentre os achados pouco freqüentes, são relatados a microcefalia, fistula cutânea nasolacrimal, hipotireoidismo, fistula reto-ureteral, hidronefrose, micropênis, hipospádia e ânus imperfurado.⁴ (Tabela 1)

Em relação à deficiência mental nesses pacientes, é devida à microcefalia, hipotireoidismo e desnutrição, e não a problemas diretamente relacionados ao Sistema Nervoso Central; sendo claramente documentada a inteligência normal.^{3,4}

Anormalidades	Porcentagem (%)
Hipoplasia / aplasia das asas nasais	100
Insuficiência pancreática com má absorção	100
Dentição permanente ausente	90
Alopécia	87
Hipotonia	80
Surdez neurosensorial	75
Deficiência mental	67
Fistula cutânea nasolacrimal	66
Deficiência do crescimento	60
Microcefalia	50
Ânus imperfurado	40
Hipotireoidismo	30
Hidronefrose	25
Fistula reto-ureteral ou reto-vaginal	18

Tabela 1: Anormalidades mais freqüentes que acompanham a síndrome de Johanson-Blizzard.

OBJETIVO

Nosso objetivo é relatar o tratamento cirúrgico de uma paciente portadora da síndrome de Johanson-Blizzard. O trabalho enfatiza a reconstrução das asas nasais utilizando o retalho médio frontal bifurcado.

A inervação motora é fornecida pelos ramos frontal e zigomático do nervo facial (VII nervo craniano).

RELATO DE CASO

B. A. M. A., sexo feminino, três anos, negra, filha de pais consanguíneos (*Figura 1*), sendo encaminhada pela Disciplina de Hereditariedade Médica para reconstrução das asas nasais.

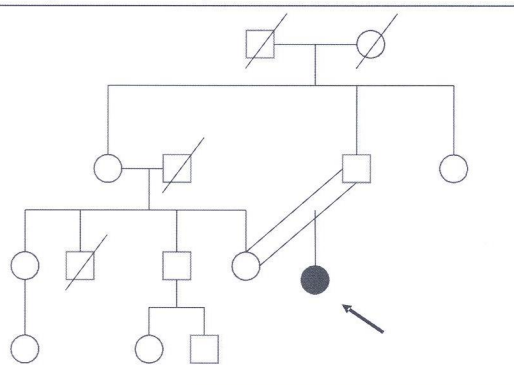


Figura 1: Heredograma

A paciente permanece em acompanhamento interdisciplinar por apresentar retardo neuropsicomotor moderado, perda auditiva neurosensorial (profunda, bilateral), epífora e

Rev. Fac. Ciênc. Méd. Sorocaba, v8, n.1. p. 12-14, 2006
** Acadêmico do curso de Medicina - CCMB/PUC-SP
** Residente do Serviço de Cirurgia Plástica Prof. Linneu Mattos
Silveira
*** Médico formado no CCMB/PUC-SP
**** Professor do Departamento de Cirurgia - CCMB PUC-SP
Recebido em: 08/08/2005. Aceito para publicação em: 10/10/2005

síndrome de má absorção de causa pancreática (estando em tratamento com enzimas digestivas).

Ao exame físico apresentava desproporção de altura-peso para sua idade, microcefalia, alopecia em região occipital, hipoplasia do zigoma, fronte proeminente, epicanto, epífora e dentição decidual hipoplásica. Apresentava aplasia total das asas nasais (bilateralmente), com ponta, columela e dorso nasal normais (fotos 1 e 2).

Após preparo pré-operatório, foi submetida a procedimento cirúrgico sob anestesia geral. Realizado levantamento de retalho médio frontal bipediculado com terço distal em forma bifurcada. (foto 3). O extremo distal de cada lado do retalho foi dobrado sobre si mesmo para reconstrução do forro nasal e dar cobertura cutânea para cada asa nasal. (fotos 4 e 5). Área doadora foi fechada por primeira intenção. (foto 6 e 7).

Cinco semanas após, foi realizada liberação do pedículo e ressecção do excesso cutâneo, com boa evolução pós-operatória. (foto 8 e 9).

A paciente aguarda novos tempos cirúrgicos para realização de emagrecimento do retalho e remodelagem das asas nasais.

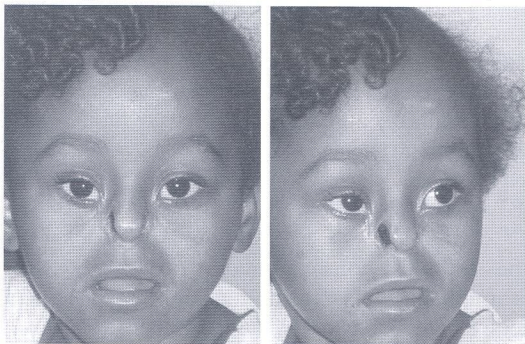

Foto 1 e 2: Paciente de três anos com aplasia de asas nasais secundária a Síndrome de Johanson-Blizzard

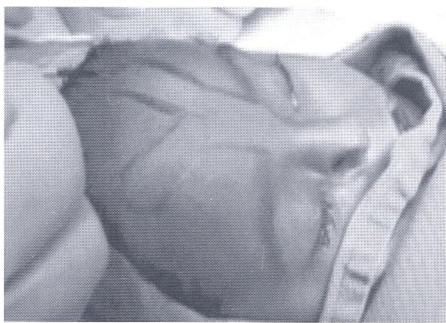

Foto 3: Marcação pré-operatória.

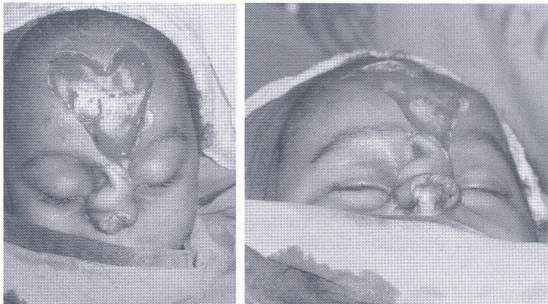

Foto 4 e 5: Paciente no intraoperatório com retalho frontal bifurcado com terço distal dobrado sobre si mesmo para reconstrução do forro e cobertura cutânea.

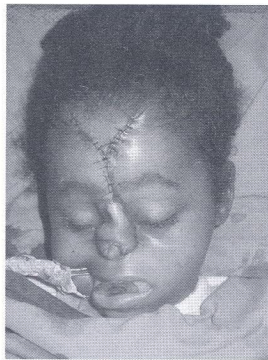

Foto 6: Fechamento da área doadora por sutura primária.

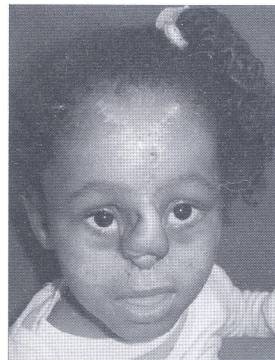


Foto 7: Pós-operatório de 3 semanas observando o fechamento da área doadora.

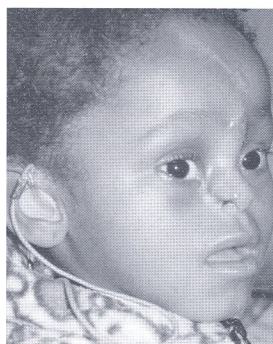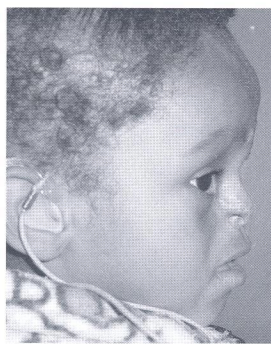


Foto 8: Pós operatório de três meses

DISCUSSÃO

Esta paciente apresentava um defeito de espessura total nas asas nasais com integridade das estruturas de suporte nasal, sendo necessária a reconstrução do forro e cobertura cutânea.

Sendo uma criança de três anos, e com pouca disponibilidade de tecido nos sulcos nasogenianos, mas com fronte ampla e alta, optou-se por realizar a reconstrução a partir de um retalho frontal.

Garantindo a boa vascularização deste retalho através da conservação dos dois pedículos vasculares, parte de gálea e periósteo, permitiu um grande descolamento axial e maleabilidade do seu terço distal o que facilitou neste caso a reconstrução bilateral das asas nasais sem sofrimento vascular.

A liberação do retalho foi realizada cinco semanas, uma vez que a paciente apresentou um quadro de infecção respiratória aguda alta, que contra-indicou o procedimento sob anestesia geral.

Embora, novos retoques cirúrgicos sejam necessários para dar emagrecimento e suporte às asas nasais, o retalho médio frontal permitiu a reconstrução do defeito das asas nasais, melhorando a estética e função do nariz.

ARTIGO ORIGINAL

ORIGINAL ARTICLE

CONCLUSÃO

A síndrome de Johanson-Blizzard é uma patologia rara com várias alterações clínicas, mas que se bem conduzida por equipe multiprofissional não impede o desenvolvimento do paciente em seu meio social.

O retalho médio frontal demonstrou segurança e maleabilidade no seu terço distal permitindo a reconstrução simultânea das asas nasais sem alterações isquêmicas.

Não há na literatura qualquer tipo de reconstrução de asas nasais realizada em portadores dessa síndrome.

REFERÊNCIAS BIBLIOGRÁFICAS:

1. Johanson A, Blizzard R. Syndrome of congenital aplasia of the alae nasi, deafness, hypothyroidism, dwarfism, absent permanent teeth and malabsorption. *J Pediatr*. 1971; 79: 982-7.
2. Lumb G, Beautyman W. Hypoplasia of the exocrine tissue of pancreas. *J Pathol Bacteriol*. 1952; 64: 679.
3. Vieira MW, Costa CD. Síndrome de Johanson-Blizzard: importância do diagnóstico diferencial em pediatria. *J Pediatr (Rio de Janeiro)*. 2002; 78:433-6.
4. Jones KL. Padrões reconhecíveis de malformações congênitas. São Paulo: Manole; 1998.