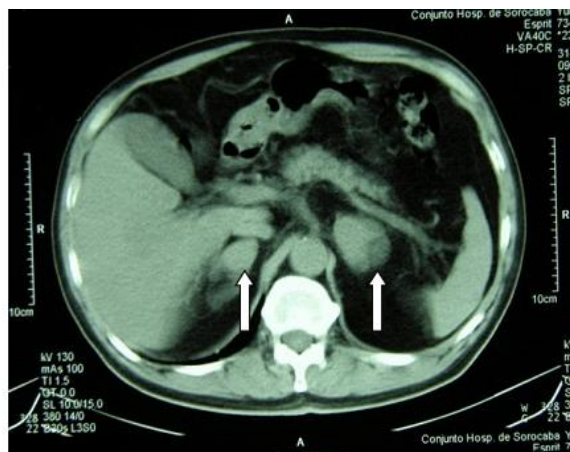
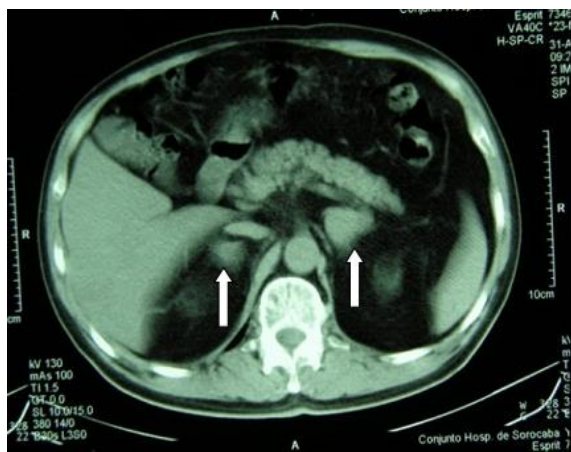


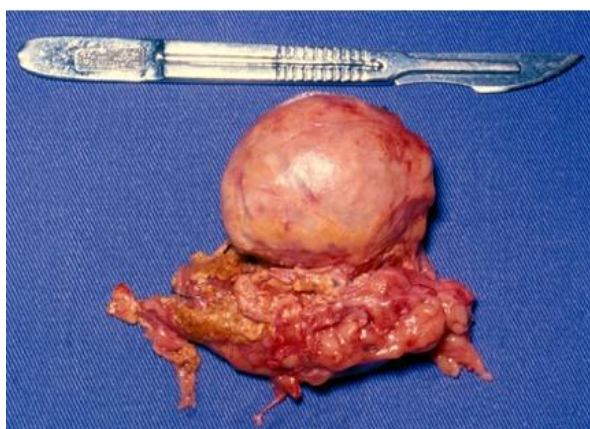
Incidentaloma da Adrenal

Fabio Tomazini*
Saul Gun**
Antonio Argento**

Paciente oncológico, masculino, de 67 anos. História progressiva de seminoma testicular à esquerda, submetido a orquiectomia há um ano. Realizado adrenalectomia aberta à esquerda para o diagnóstico anátomo-patológico do tumor adrenal, confirmando metastase do seminoma. Trata-se de caso não freqüente de tumor testicular em paciente idoso.



Massas adrenal bilateral e linfonodos retroperitoneais negativo



Espécie cirúrgica da adrenal