

**VULVECTOMIA RADICAL NA ABORDAGEM TERAPÊUTICA DO
CARCINOMA EPIDERMÓIDE**

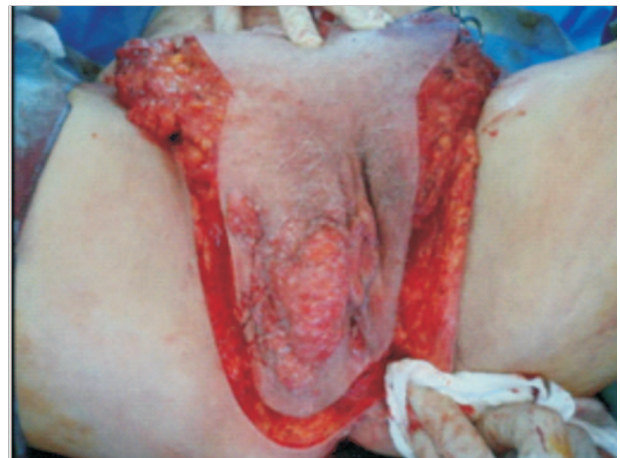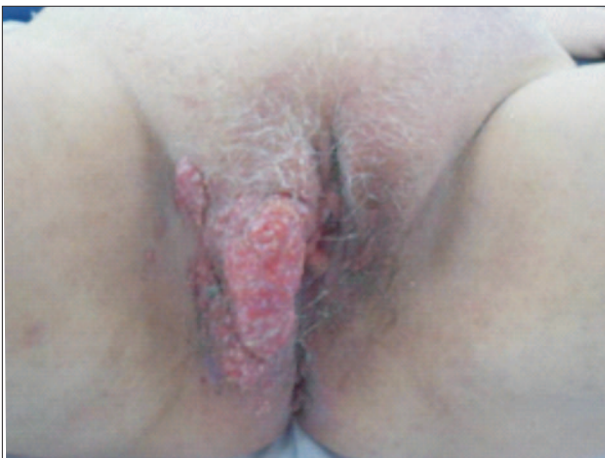RADICAL VULVECTOMY FOR TREATING SQUAMOUS CELL CARCINOMA

Gustavo Semedo Taminato¹, Farley Soares dos Anjos¹, Micael Luiz de Almeida¹, Luiz Gustavo Navarro¹,
Leandro Osvaldo dos Santos¹, Alexandre Vicente de Andrade²

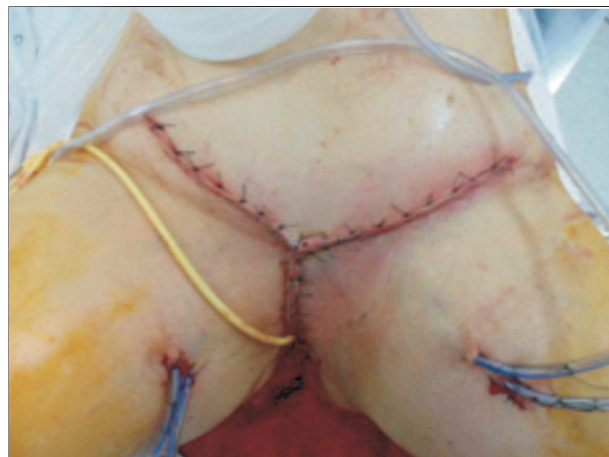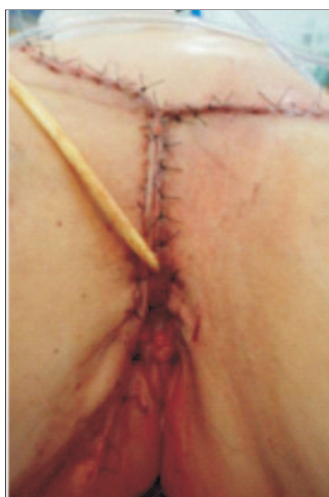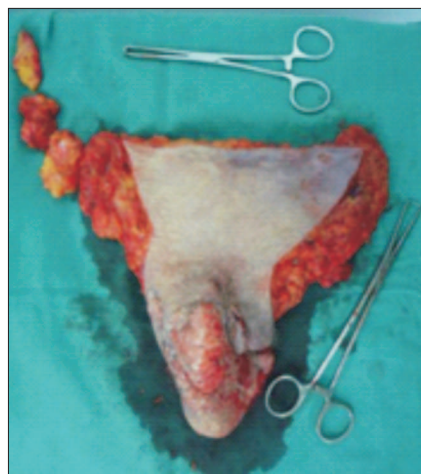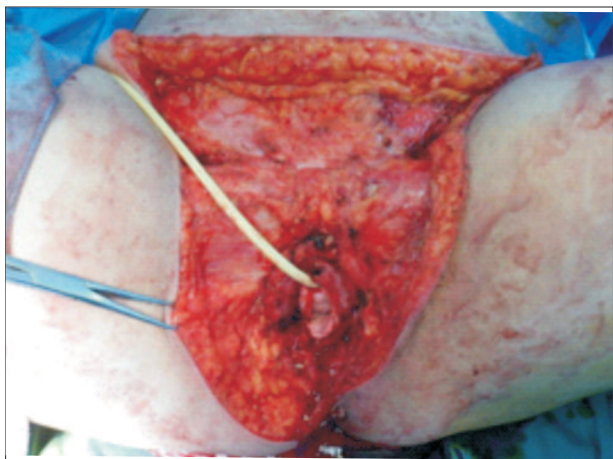
Paciente de 72 anos, portadora de carcinoma epidermoide de vulva, estadio T3N2M0, submetida à vulvectomia radical com linfadenectomia bilateral.

Procurou o serviço primário de saúde com queixa de prurido e lesão vulvar há oito meses, sendo medicada com

antibioticoterapia sem melhora do quadro. Admitida há três meses no ambulatório de ginecologia do Hospital Regional de Sorocaba apresentando lesões verrucosas na região vulvar. Realizada biópsia, confirmando diagnóstico. Sugerida e realizada a cirurgia para estadiamento e terapêutica.



Obs.: fotografia em cores disponível na versão on-line desta revista (<http://revistas.pucsp.br/index.php/rfcms>).



Obs.: fotografia em cores disponível na versão on-line desta revista (<http://revistas.pucsp.br/index.php/rfcms>).