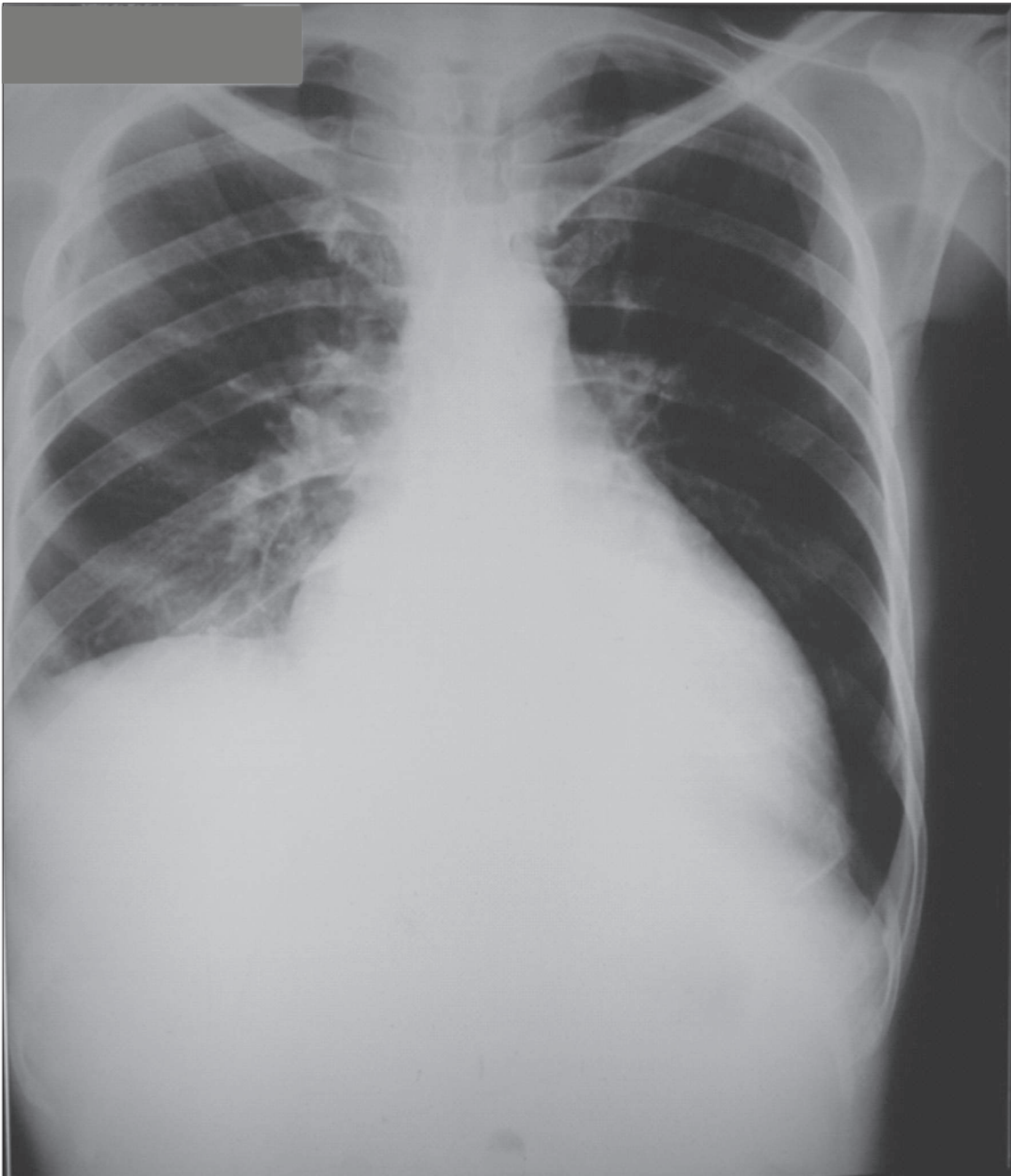


PARALISIA DO HEMIDIAFRAGMA DIREITO
PARALYSIS OF THE RIGHT HEMIDIAPHRAGM

Débora Yuriko Kozonoe¹, Hudson Hubner França²

Paciente masculino, 39 anos, portador de miocardiopatia alcoólica e insuficiência cardíaca congestiva, apresenta à radiografia do tórax: aumento da área cardíaca, elevação da

cúpula frênica direita devido à paralisia do hemidiafragma direito por lesão do nervo frênico, consequente à fratura da clavícula direita aos 12 anos.



Rev. Fac. Ciênc. Méd. Sorocaba, v. 14, n. 2, p. 78, 2012

1. Acadêmica do curso de Medicina - FCMS/PUC-SP

2. Professor do Depto. de Medicina - FCMS/PUC-SP

Recebido em 29/2/2012. Aceito para publicação em 29/2/2012.

Contato: debinhayk@gmail.com